UNIVERSIDADE DE PASSO FUNDO
Faculdade de Odontologia
Disciplina de Trabalho de Conclusão de Curso (TCC)

Efeitos colaterais da radioterapia de cabeça e pescoço sobre os tecidos duros e moles da cavidade oral e seus tratamentos – Uma revisão de literatura

Relatório Final

Apresentado à Faculdade de Odontologia da Universidade de Passo Fundo, como requisito da disciplina de Trabalho de Conclusão de Curso e para graduação no curso de Odontologia da Universidade de Passo Fundo.

Aluna: Évilyn Nathália da Silva Bueno
Orientadora: Profª. Drª. Daniela Jorge Corralo.

Passo Fundo, Setembro de 2021

Sumário

1. TÍTULO 3
2. EQUIPE EXECUTORA 4
   2.1. Aluna 4
   2.2. Orientadora 4
3. RESUMO 4
4. PROBLEMA DE PESQUISA 5
5. JUSTIFICATIVA 5
6. OBJETIVOS 5
   6.1. Objetivos gerais 5
   6.2. Objetivos específicos 6
7. MÉTODOS 6
8. REVISÃO DE LITERATURA 6
   7.1 Introdução 6
   7.2 Efeitos colaterais da radioterapia de cabeça e pescoço. 9
   7.2.1 Mucosite 10
   7.2.2 Xerostomia 12
   7.2.3 Infecções Secundárias 13
   7.2.4 Cáries por radiação 14
   7.2.5 Trismo 16
   7.2.6 Disgeusia 16
   7.2.7 Osteorradionecrose 17
   7.3. Tratamento para os efeitos colaterais da radioterapia da cabeça e pescoço 18
   7.3.1 Mucosite 19
   7.3.2 Xerostomia 23
   7.3.3 Infecções Secundárias 24
   7.3.4 Cáries por radiação 25
   7.3.5 Trismo 26
   7.3.6 Disgeusia 28
   7.3.7 Osteorradionecrose 28
   7.4 Cuidados paliativos e preventivos para minimizar os efeitos colaterais da radioterapia de cabeça e pescoço 30
9. DISCUSSÃO 31
10. CONSIDERAÇÕES FINAIS 34
11. REFERÊNCIAS BIBLIOGRÁFICAS 34
12. AVALIAÇÃO DO DESEMPENHO DO ALUNO 37

RELATÓRIO FINAL

1. TÍTULO

Efeitos colaterais da radioterapia de cabeça e pescoço sobre os tecidos duros e moles da cavidade oral e seus tratamentos – Uma revisão de literatura.

2. EQUIPE EXECUTORA

2.1. Aluna

Nome: Évilyn Nathália da Silva Bueno

Matrícula: 168186

2.2. Orientadora

Nome: Profª. Drª. Daniela Jorge Corralo.

Matrícula: 5263

3. RESUMO

A radioterapia tem sido uma das principais escolhas para o tratamento do câncer de cabeça e pescoço, resultando em efeitos colaterais que afetam os tecidos moles e duros da cavidade oral do paciente causando desconforto e debilitação do indivíduo. O presente trabalho descreve os principais efeitos colaterais da radioterapia, os tratamentos para amenizar e/ou tratar essas sequelas e métodos para prevenir o agravamento das lesões e reduzir os danos, visando uma melhora significativa do paciente no seu dia-a-dia e seu bem estar. Foi realizada uma revisão da literatura da área nas bases de dados Pubmed, Scielo e Lilacs, utilizando as palavras chaves: câncer de cabeça e pescoço, radioterapia, efeitos colaterais, tecidos moles e duros, cavidade oral, no período de março a julho de 2021. Os principais efeitos colaterais da radioterapia foram: mucosite, xerostomia, infecções secundárias, cárie por radiação, trismo, disgeusia e osteorradionecrose. Os tratamentos para os efeitos colaterais da radioterapia envolvem terapias medicamentosas e/ou paliativas e medidas preventivas como a higienização oral rigorosa, uso de fio dental e cremes dentais fluoretados, eliminação dos focos infecciosos, alimentação saudável juntamente com a suspensão do tabagismo e alcoolismo. Este estudo reforça a necessidade e a relevância do conhecimento dos cirurgiões-dentistas destas condições e alterações, os conduzindo para indicar o melhor

tratamento e a melhor conduta para a prevenção dos efeitos colaterais da radioterapia aos pacientes.

Palavras-chave: câncer de cabeça e pescoço, efeitos colaterais, radioterapia, tratamento, prevenção.

4. PROBLEMA DE PESQUISA

Quais as alterações ou efeitos colaterais que a radioterapia em pacientes adultos com câncer de cabeça e pescoço pode ocasionar nos tecidos duros e moles da cavidade bucal? Quais as alternativas de tratamentos que podem ser indicados para o alívio e/ou tratamento destas alterações?

5. JUSTIFICATIVA

A importância das doenças oncológicas como causa de morbidade e mortalidade está em crescimento, representando um dos seis tumores malignos mais prevalentes em todo o mundo, sendo reconhecido o seu impacto social e peso global pelos custos econômicos e sociais envolvidos na sua prevenção, tratamento e reabilitação. Cerca de 900.000 casos novos estavam sendo diagnosticados anualmente, em escala mundial, na primeira década do século XXI (Silveira *et al*., 2012).

O câncer de cabeça e pescoço é a quinta neoplasia mais comum no mundo, apresentando uma taxa de incidência maior em homens que ultrapassam 20 por 100.000 habitantes em países como: Brasil, Itália, França, Espanha e Estados Unidos. Além disso, seu diagnóstico é realizado com frequência em estágios clínicos já avançados da doença, o que normalmente determina um maior número de casos com prognóstico reservado e aumento da taxa de sequelas e deformidades, tendo como resultado a redução da qualidade de vida dos pacientes (Marta *et al*., 2011).

Uma das opções de tratamento para o câncer de cabeça e pescoço tem sido a radioterapia. Apesar de sua eficácia, essa prática terapêutica também promove alguns efeitos adversos que podem atingir a cavidade bucal quando esses tumores estão localizados na região de cabeça e pescoço (Lôbo e Martins, 2009).

Considerando todas as situações relatadas, justifica-se a revisão da literatura sobre o tema, com enfoque nas alterações que ocorrem nos tecidos bucais duros e moles e os

possíveis tratamentos e medidas preventivas de cuidados para a melhor qualidade de vida destes pacientes.

6. OBJETIVOS

6.1. Objetivos gerais

Revisar a literatura científica da área odontológica e médica descrevendo os efeitos colaterais da radioterapia em pacientes adultos com câncer de cabeça e pescoço e propor medidas paliativas ou de tratamento para a melhoria das condições de bem-estar dos pacientes.

6.2. Objetivos específicos

Esse estudo tem por objetivo específico:

1. descrever os efeitos colaterais da radioterapia, em pacientes adultos com câncer de cabeça e pescoço, aos tecidos dentais e aos tecidos moles bucais;
2. descrever quais os tratamentos para esses efeitos colaterais, e;
3. descrever as medidas de cuidados paliativos e preventivos para não agravar os efeitos colaterais.

7. MÉTODOS

Para a realização deste estudo foi feita uma revisão da literatura da área, através das bases de dados Pubmed, Scielo e Lilacs, utilizando as palavras chaves: câncer de cabeça e pescoço, radioterapia, efeitos colaterais, tecidos moles e duros, cavidade oral.

O período de seleção dos artigos foi entre outubro a dezembro de 2020 e, entre janeiro e março de 2021. Foram incluídos artigos desde 2004 até os dias atuais, em Português e Inglês. Artigos publicados antes deste período e considerados relevantes ao tema foram incluídos na presente revisão de literatura. A inclusão dos artigos foi realizada pelo título, pelo resumo e pelo texto, nesta ordem.

Os artigos incluídos nesta revisão foram lidos na sua totalidade e analisados no período entre março e julho de 2021.

8. REVISÃO DE LITERATURA

7.1 Introdução

O crescimento desordenado de células invadindo tecidos e órgãos é denominado como câncer. Mais de 100 doenças atualmente são classificadas como cânceres. As células cancerosas tendem a se multiplicar de forma agressiva e incontrolável, formando tumores malignos. Estes podem espalhar-se rapidamente, atingindo outras regiões do corpo. Suas causas são variadas, podendo ser externas ao organismo que referem-se ao meio ambiente e aos hábitos de vida, também podendo ser costumes próprios de uma sociedade, ou internas que são na maioria das vezes, geneticamente pré-determinadas, e estão ligadas à capacidade do organismo de se defender das agressões externas (Karkow *et al*., 2013).

O câncer de cabeça e pescoço é considerado a quinta neoplasia mais comum no mundo, com uma estimativa mundial de 780.000 novos casos por ano. A prevalência e o prognóstico dos tumores de cabeça e pescoço são dependentes de múltiplas variáveis que estão envolvidos na gênese dos tumores, como predisposição genética, atividade profissional, características moleculares do tumor, estadiamento clínico, comorbidades, tratamento realizado, entre outros. Os principais fatores de risco da doença são tabagismo, alcoolismo, infecção viral (vírus Epstein-Barr e Papilomavírus humano) e exposição ocupacional (Marta *et al.,* 2011; Bragante *et al*., 2012).

A neoplasia de cabeça e pescoço representa cerca de 10% dos tumores malignos em nível mundial, sendo que uma média de 40% dos casos ocorrem na cavidade oral, 25% na laringe, 15% na faringe, 7% nas glândulas salivares e 13% nos demais locais. De acordo com Freitas *et al*. (2011a), anualmente ocorrem mais de oito milhões de casos novos de câncer no mundo, dos quais mais de 200.000 originam-se na boca.

O tabagismo é o principal fator de risco para o câncer de cabeça e pescoço. Tal risco está relacionado com a intensidade e duração do hábito de fumar. O cigarro contém nitrosaminas e hidrocarbonetos policíclicos carcinogênicos genotóxicos que podem aumentar o risco de doenças causando mutações moleculares dos indivíduos. Quando associado ao uso frequente de bebidas alcoólicas, o risco da neoplasia aumenta. O álcool age como solvente aumentando a exposição da mucosa a agentes carcinogênicos, assim elevando a absorção celular dos mesmos. O acetaldeído, um metabólito do álcool, pode formar adutos de DNA que interferem na síntese e no reparo do DNA (Galbiatti *et al*., 2013).

Estudos como o do Galbiatti *et al*. (2013) e Paula e Sawada (2015) citam que o hábito de fumar e beber associadamente podem elevar as chances do indivíduo de 30 a 40% no desenvolvimento do câncer de cabeça e pescoço.O fumo é responsável por cerca de 42% dos óbitos por essa neoplasia, já o consumo elevado do álcool corresponde a aproximadamente 16% dos óbitos. Porém, nem todo tabagista e etilista vão desenvolver a doença, pois há variações individuais da genética que podem influenciar no desenvolvimento e progressão da patologia.

A infecção por Papilomavírus Humano (HPV) é fator de risco independente para o câncer de cabeça e pescoço, principalmente para Carcinoma Espinocelular (CEC) de orofaringe. Além disso, tipos de HPV de alto risco representam 25% dos casos de CEC de cabeça e pescoço, independente de outros fatores de risco conhecidos como consumo de álcool e tabagismo. Apesar do modo de transmissão do HPV no câncer de cabeça e pescoço não ter sido determinado, o comportamento sexual foi associado ao risco aumentado. Casos de CEC de cabeça e pescoço que apresentam HPV-positivos estão associados a idade mais baixa, com predominância o sexo masculino com alto número de parceiros e histórico de sexo oral. Já os pacientes HPV-negativos apresentam uma maior relação com a combinação de má higiene oral, etilismo e tabagismo. O elo etiológico entre HPV e câncer de cabeça e pescoço, foi confirmado pela detecção de DNA do HPV em lavados orais e anticorpos HPV específicos em casos de câncer de cabeça e pescoço. Tumores localizados em amígdalas e base da língua estão mais frequentemente associados a HPV, mas o vírus também já foi observado em tumores de cavidade oral e laringe (Galbiatti *et al.,* 2013; Quintero *et al*., 2013).

Segundo Quintero *et al*. (2013), em casos de Carcinoma Espinocelular (CEC) de cabeça e pescoço há uma baixa prevalência do HPV, mas o Brasil possui a mais elevada incidência dentre os países da América do Sul. A prevenção das doenças causadas pelo HPV é baseada na introdução de vacinas profiláticas que são altamente eficazes contra a infecção por HPV. Mas não há muitos estudos na América latina sobre tal infecção relacionada ao CEC de cabeça e pescoço.

As exposições ocupacionais respondem a 4% dos cânceres, sendo que tumores de pulmão, pele, fígado, laringe, bexiga e leucemias, estão relacionados à ocupação e ao ambiente de trabalho. Os principais agentes cancerígenos relacionados ao trabalho incluem os metais pesados, agrotóxicos, solventes orgânicos, formaldeído e poeiras (amianto e sílica), cujas concentrações, em geral, são maiores nos locais de trabalho do que nos ambientes extra-laborais. Frisando a relação entre o diagnóstico do câncer e a atividade profissional

sendo prejudicada pela subnotificação nos prontuários dos pacientes da ocupação exercida pelos mesmos (Karkow *et al*., 2013).

A radioterapia tem sido uma das opções entre as terapias disponíveis para o tratamento de câncer de cabeça e pescoço. Apesar de sua eficácia, essa prática terapêutica também promove alguns efeitos adversos que podem atingir a cavidade bucal quando esses tumores estão localizados na região de cabeça e pescoço. Nesses casos, é preciso um acompanhamento contínuo por um Cirurgião-dentista ou especialista como um Estomatologista, para que sejam dadas as instruções corretas que serão capazes de prevenir e reduzir esses efeitos colaterais. Sendo assim, o cirurgião-dentista desempenha um papel importante na equipe multidisciplinar que atua no atendimento dos pacientes oncológicos, pois o mesmo deve participar do planejamento das diferentes fases de tratamento dessas lesões, além de acompanhar, preparar e orientar ao paciente no que diz respeito às sequelas provocadas pela radioterapia (Lôbo e Martins, 2009).

Em uma breve contextualização feita por Marta *et al*. (2011), os autores explicam que existem duas formas de radioterapia, mas em ambas acontece a formação de fótons. A Teleterapia é conhecida como uma radioterapia externa, onde utilizam aceleradores lineares ou aparelhos de Cobalto, e exigem uma distância entre a fonte de radiação e o paciente. A outra é a Braquiterapia que, ao contrário da anterior, possui um contato direto da radiação aos tecidos a serem irradiados. O que as diferencia é a sua origem, uma sendo produzida por meio de um acelerador linear (raios X) e a outra por decaimento do núcleo de um isótopo instável (raios gama).

7.2 Efeitos colaterais da radioterapia de cabeça e pescoço.

A radioterapia é indicada para tumores malignos, cujo agente terapêutico é feito de forma ionizante, o meio iônico é ionizado tornando-se eletricamente instável. Essa radiação irá agir sobre o DNA levando a morte ou a perda de sua capacidade de reprodução. O DNA se duplica durante a mitose, nisto as células com grande capacidade de duplicação são mais radiossensíveis do que aquelas com baixa taxa de mitose. Por estarem em constante atividade mitótica às células neoplásicas são mais suscetíveis a sofrerem os efeitos da radiação. A dose necessária de radiação varia conforme a malignidade e localização da neoplasia. A maioria dos pacientes são submetidos a tratamentos com a dose total curativa entre 50 e 70 Gray (Gy), sendo fracionada em um período de 5 a 7 semanas, 5 dias por semana, uma vez ao dia, com dose diária de aproximadamente 2 Gy. Em doses baixas de 10 Gy já podemos observar o

aparecimento dos efeitos colaterais como a síndrome cutânea de radiação, mucosite e alterações glandulares (Jbam e Freire, 2006; Caccelli e Rapoport, 2008; Freitas *et al*., 2011b; Rolim *et al*., 2011).

Esses efeitos colaterais irão depender do volume e do local que foram irradiados, sua dose total, fracionamento, idade e condições clínicas do paciente e seus tratamentos associados. Uma pequena elevação na dose tumoral será o suficiente para o aumento expressivo na incidência de complicações. Reações agudas ocorrem durante o tratamento ou nas semanas imediatas, geralmente são reversíveis e irão depender do grau de inclusão das estruturas anatômicas no campo a ser irradiado, já as reações em fase crônica ocorrem em meses ou anos após o tratamento radioterápico e são comumente irreversíveis, resultando na incapacidade permanente e também na piora da qualidade de vida do paciente, variando sua intensidade, em geral, são classificadas em leves, moderadas e graves. Muitos dos pacientes que apresentam câncer de cabeça e pescoço são submetidos a doses elevadas de radioterapia em extensos campos de radiação que incluem a cavidade oral, mandíbula, maxila e as glândulas salivares. Desta forma, a terapia anticâncer está associada a diversos efeitos colaterais (Jbam e Freire, 2006; Caccelli e Rapoport, 2008).

A radiação também reduz o potencial de vascularização dos tecidos, e consequente as condições hipovascular e hipóxica colocando em risco a atividade celular, sua formação de colágeno e sua capacidade curativa da ferida. Com os vasos alterados, o fluxo sanguíneo tende a diminuir, assim como os nutrientes e as células de defesa também. Sem esses nutrientes e defesa, as estruturas dos ossos mandibulares e maxilares sofrem degeneração. Outros efeitos adversos da radiação também incluem a diminuição da atividade osteoblástica e osteocística, fibrose dos espaços medulares e fibrose periosteal (Freitas *et al*., 2011a).

A radioterapia exerce um papel importante no tratamento dos carcinomas da região de cabeça e pescoço, destruindo as células tumorais porém também as normais, principalmente as células presentes em tecidos de mudança rápida, como é o caso do epitélio. Os efeitos colaterais mais comuns da radioterapia que atingem a cavidade oral, são: mucosite, xerostomia, infecções secundárias, cáries por radiação, trismo, disgeusia e osteorradionecrose (Lôbo e Martins, 2009).

7.2.1 Mucosite

A mucosite é definida como uma irritação da mucosa, quando induzida pela terapia antineoplásica sendo uma importante reação adversa, podendo interferir no curso do

tratamento e alterar o controle local do tumor, e consequentemente a sobrevida do paciente. Ela ocorre em quatro fases: inflamatória, epitelial, ulcerativa e cicatrizadora. A escala mais utilizada para medir a mucosite oral é a da Organização Mundial de Saúde (OMS), que classifica a mucosite em quatro graus (figura 1). No grau 0 não há sinais ou sintomas. No grau 1, a mucosa já apresenta-se eritematosa e dolorosa. O grau 2 é caracterizado por úlceras, e o paciente ainda consegue alimentar-se normalmente. No grau 3, apresenta-se úlceras e o paciente só consegue ingerir líquidos. Por último, no grau 4, o paciente não consegue mais se alimentar. Em decorrência desses danos, o paciente irá relatar dor e desconforto, o que pode levar à necessidade do uso de analgésicos durante o curso do tratamento. A dor é mais intensa a cada tentativa de comer ou beber. Quando a radioterapia está associada à quimioterapia simultaneamente, esses sintomas podem ser agravados (Jbam e Freire, 2006).

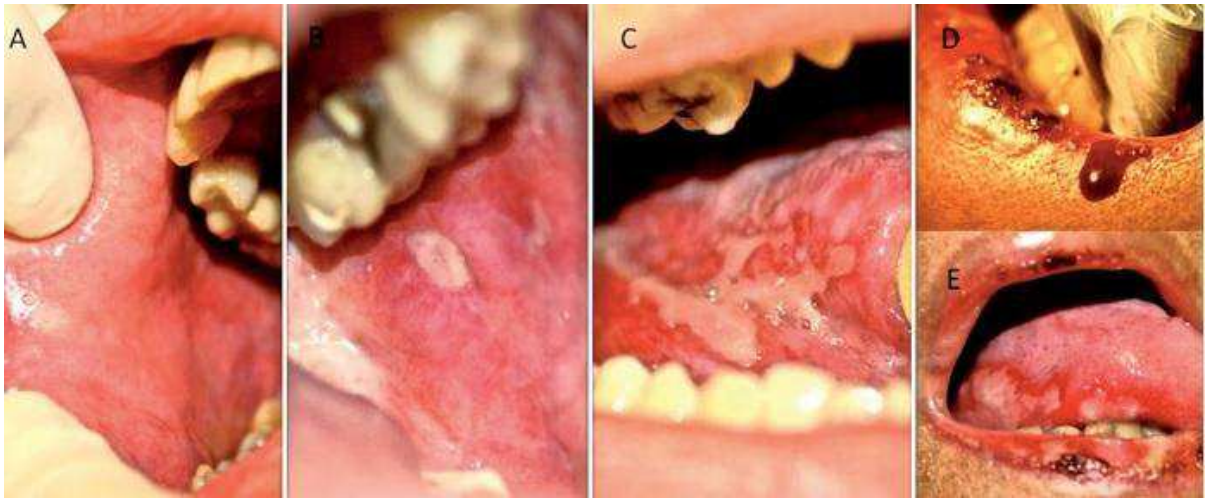

Figura 1: Classificação da mucosite oral segundo a OMS: grau 1 (A), 2 (B), 3 (C) e 4 (D e E). Fonte: Campos *et al*. (2013).

Por ser um problema clínico de difícil controle, podendo comprometer a deglutição, a ingestão de alimentos, a higiene oral e a capacidade de comunicação do paciente, muitas vezes a interrupção da radioterapia é obrigatória com evidente prejuízo ao tratamento. Durante o tratamento, esta é uma complicação comum de acontecer, sendo o efeito agudo mais frequente, porém ocorre lentamente, em torno de 21 dias após o término do tratamento. É um dos primeiros sinais clínicos que aparecem na cavidade oral e caracterizando-se por eritema, edema, ulcerações e presença de pseudomembranas, além da dor também dificuldades na deglutição (Lopes *et al*., 2006; Almeida *et al*., 2009; Lôbo e Martins, 2009).

A mucosite pode ser agravada por infecções fúngicas como a *Candida albicans*, viróticas e bacterianas. Infecções orais, como as disfunções endócrinas, lesões em mucosas,

higiene oral deficiente, tratamento prolongado com antibióticos e corticóides devem ser avaliados. Os pacientes irradiados são imunossuprimidos, portanto sua função imunológica está debilitada para o combate de microrganismos da própria microbiota bucal e outros oportunistas. A redução do fluxo salivar e da qualidade da saliva é outro fator predisponente do paciente irradiado. A origem da infecção local, na boca, ou sistêmica muitas vezes é decorrente de uma infecção periodontal ou endodôntica já pré-existente (Rolim *et al*., 2011).

7.2.2 Xerostomia

Durante o tratamento radioterápico do câncer de cabeça e pescoço, as glândulas salivares estão usualmente dentro da zona de irradiação, provocando alterações morfofisiológicas com consequente diminuição do fluxo salivar (Emmi *et al*., 2009). A diminuição efetiva da quantidade do fluxo salivar é denominada hipossalivação, sendo que a xerostomia é a sensação da boca seca, consequente ou não da diminuição da função das glândulas salivares, com alterações na quantidade ou na qualidade da saliva, sendo um sintoma frequente de doentes em cuidados paliativos. Pacientes podem se queixar de secura bucal mesmo sem alterações no fluxo salivar. As principais queixas desses pacientes são o desconforto bucal, a perda do paladar, dificuldades na fala e deglutição (Freitas *et al*., 2011b).

Os indivíduos que foram irradiados são muito mais vulneráveis à desenvolverem doença periodontal, cáries rampantes e infecções tanto bacterianas quanto fúngicas por conta das alterações que ocorrem na saliva, como a diminuição da sua capacidade tampão e pH, consequentemente ficando mais ácida, ocorrendo também alterações nos eletrólitos como o cálcio, potássio, fosfato e sódio (Jbam e Freire, 2006).

As manifestações clínicas que acompanham a xerostomia são odinofagia, disfagia, halitose, disgeusia, disartria, dificuldade de fala e sensação de queimação na boca. No exame físico também é evidenciado a presença de queilite angular, língua despapilada, candidíase oral de repetição e má adaptação de próteses dentárias com ulcerações frequentes, sendo estas duas últimas consideradas complicações de longa duração. Associado a isso, os sintomas da patologia que ocorrem com a xerostomia devem ser sempre considerados (Ulloa e Fredes, 2016).

Dada a dificuldade em falar, a halitose e as dores decorrentes por conta da secura bucal, os pacientes tendem a evitar o contato social e a isolar-se, influenciando negativamente o seu bem-estar e conforto, consequentemente, a sua qualidade de vida, sendo características que devem ser avaliadas e atendidas na estratégia terapêutica (Feio e Sapeta, 2005).

7.2.3 Infecções Secundárias

Em pacientes que são submetidos à terapia antineoplásica ocorrerá a redução da secreção salivar e consequentemente, sua função de proteção ao revestimento epitelial será prejudicado, resultando na diminuição da resistência à entrada de patógenos assim aumentando os riscos de infecções, tendo como fator de risco direto a higiene oral inadequada, a perda da integridade da mucosa e aquisição de patógenos, e indiretamente a imunossupressão e disfunção das glândulas salivares (Paiva *et al*., 2010).

Os pacientes irradiados são mais propícios ao desenvolvimento de infecções bucais causadas por fungos e bactérias, pois apresentam um maior número de espécies microbianas, tais como os *Staphylococcus aureus*, *Lactobacillus* spp. e *Candida albicans*. A candidose bucal é uma infecção muito comum nos pacientes em tratamento de neoplasias malignas das vias aero-digestivas superiores, sendo vistas em 17-29% nos indivíduos submetidos à radioterapia, seu risco é aumentado provavelmente pela queda do fluxo salivar consequente do tratamento radioterápico. Além disso, uma possível explicação para a maior predisposição dos pacientes irradiados à candidose é uma atividade fagocítica reduzida dos granulócitos salivares contra estes microrganismos (Jbam e Freire, 2006).

Clinicamente as infecções por *C. albicans* se caracterizam pela presença de placas brancas cremosas na língua e na mucosa bucal, sendo removidas por raspagem e levando a uma superfície desnuda, dolorida e ulcerada. Podendo ser vista tanto na forma pseudomembranosa como na forma eritematosa sendo de difícil diagnóstico, e ser confundida com a mucosite decorrente da irradiação. Quando relacionada ao tratamento radioterápico sucederá um desconforto que leva ao agravo do estado nutricional como resultado da diminuição da ingestão de alimentos líquidos e sólidos. Os pacientes relatam principalmente dor e/ou sensação de queimação (Jbam e Freire, 2006; Paiva *et al*., 2010).

Segundo Rolim *et al*. (2011) a candidíase bucal (ou candidose) pode causar septicemia fúngica em pacientes neutropênicos, sendo 60% dos casos de óbitos associados a infecções pré-existentes. As lesões ulcerativas da mucosa bucal ou do comprometimento do trato gastrointestinal podem ser fatores relacionados à infecções fúngicas sistêmicas. É muito comum em pacientes que estão em tratamento radioterápico ocorrer infecções herpéticas comprometendo qualquer área da mucosa bucal, não apenas a mucosa queratinizada.

Infecções virais, como o Herpes Zoster e Herpes Simples tem sido observada com frequência em pacientes oncológicos, com manifestações intra e extrabucais, com presença de

eritema, lesões agrupadas e ulceradas podendo aparecer no palato, comissuras labiais ou abaixo do nariz. O vírus latente do Herpes-Vírus (HSV) é frequentemente reativado na terapia antineoplásica, podendo levar a um quadro de estomatite que se confunde com a mucosite oral. Para promover essa reativação na cavidade oral um fator importante é o paciente imunocomprometido fazer uso do tabaco associado a uma má higiene bucal, ter uma má nutrição e exposição direta dos tecidos à radiação ionizante em cabeça e pescoço. A infecção bacteriana presente na cavidade oral tem como principais sintomas e sinais a dor, febre acima de 38°C, lesões na mucosa e gengiva. As infecções odontogênicas são manifestadas através de episódios de dor relacionados à presença de cárie profunda, sensibilidade do dente à percussão e mudanças de temperatura (Lôbo e Martins, 2009; Paiva *et al*., 2010).

7.2.4 Cáries por radiação

A cárie por radiação inicia-se com um acúmulo de biofilme na região cervical dos dentes, resultando em áreas de dentina expostas circundando o elemento dentário. Sua progressão pode levar à perda da coroa dentária em semanas ou meses havendo uma evolução agressiva e de curso rápido. A sintomatologia dolorosa não é muito alta, pois muita das vezes, a polpa já foi comprometida pela radiação (Paiva *et al*., 2010). A saliva não desempenha mais sua função tampão, reguladora do pH da cavidade bucal, os componentes orgânicos e inorgânicos dos dentes podem ser alterados tornando-os mais suscetíveis à descalcificação (Rolim *et al*., 2011).

Emmi *et al*. (2009) mencionam que a cárie de radiação não é um efeito direto da radiação mas sim secundário à xerostomia, onde destrói a coroa do dente, expondo sua raiz, sendo uma cárie rampante e decorrente da diminuição do fluxo salivar, com oferta de carboidratos cariogênicos junto a uma má higiene oral. Por outro lado, em um artigo de Sari *et al*. (2014) eles mencionaram outros autores que afirmam que a cárie por radiação pode ser resultado não apenas dos efeitos indiretos da radioterapia, mas também de efeitos diretos sobre os dentes, onde essas alterações ocorrem principalmente nos odontoblastos, reduzindo a sua produção de dentina de reação.

Durante muito tempo, acreditou-se que a hipossalivação induzida por radiação fosse a principal causa do desenvolvimento de cárie de radiação. Entretanto, novas investigações sugerem que a radiação possui efeitos diretos na destruição das estruturas dentárias, influenciando significativamente o desenvolvimento da cárie dentária. A maioria dos estudos que abordaram os efeitos diretos da radiação tem focado principalmente no esmalte e na

dentina coronária como substrato dental. Porém, sabe-se que as lesões dentárias pós-radiação afetam principalmente a área cervical do dente, o que inclui a cárie dentinária radicular como uma complicação clínica notável (figura 2). Clinicamente, as lesões de cárie de radiação desenvolvem-se rapidamente e principalmente na área cervical e incisal dos dentes, com um aspecto de "anel cervical" (figura 3A), levando à rápida destruição dos dentes se não for controlada (figura 3B). Esta condição inclui dentes anteriores inferiores, áreas que são comumente mais resistentes à cárie em populações não irradiadas (figura 3C) (Velo *et al*., 2019).

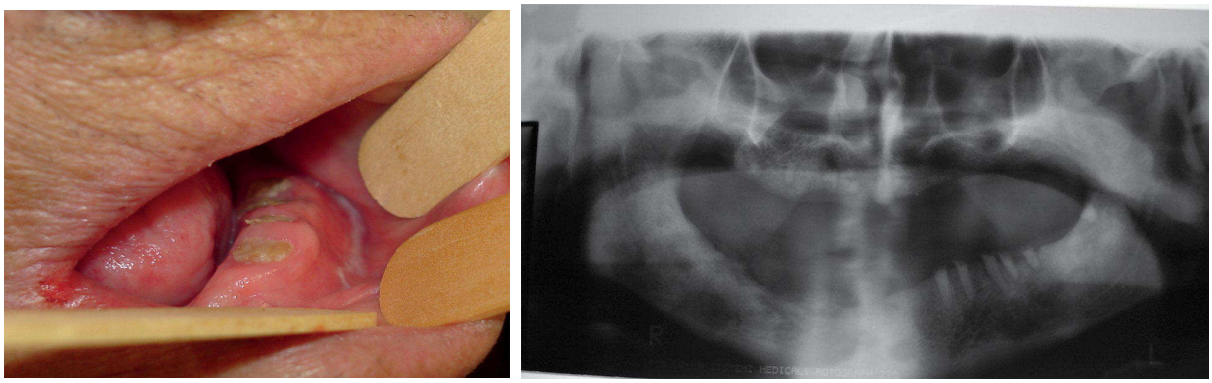

Figura 2. Cárie de irradiação – aspecto clínico e radiográfico. Fonte: Passarelli (2017).

Figura 3. (A) aspecto de "anel cervical" das lesões de cárie; (B) rápida destruição da "cárie de radiação" envolvendo a dentina radicular; (C) aspecto do início da "cárie de radiação" nas incisais dos dentes. Fonte: Velo *et al*. (2019).

Velo *et al*. (2019) também explicam que o tratamento restaurador é mais difícil pelo seu acesso à lesão na cervical e que é muito comum o paciente sentir dor e hipersensibilidade pós-tratamento, sendo assim deve-se tentar evitar ao máximo as lesões, prevenindo sua ocorrência.

7.2.5 Trismo

O trismo é uma sequela que geralmente aparece entre a terceira e a sexta semana após o término do tratamento radioterápico limitando a abertura bucal e dificultando a fonação, alimentação, a higienização oral, o exame da cavidade oral e também o tratamento dentário, causando um intenso desconforto (Rolim *et al*., 2011). Muitos pacientes em oncologia de cabeça e pescoço já apresentam, previamente ao início da radioterapia, a abertura bucal limitada secundária à invasão do tumor na musculatura mastigatória ou por espasmo reflexo dessa musculatura. Esse sintoma tende a desaparecer ou aliviar gradativamente durante o curso da terapia de irradiação, mas pode reaparecer gradualmente caso ocorra uma fibrose radioinduzida na musculatura mastigatória (Bragante *et al.,* 2012).

Segundo Bragante *et al.* (2012) a região na qual o tumor é irradiado é conhecida como campo de radiação, onde o ponto central do tumor recebe a dose. Os campos de radiação da orofaringe e boca apresentam maior redução das medidas de abertura bucal e abertura bucal máxima. Isso ocorre porque, nesses campos, os principais músculos elevadores da mandíbula, o masseter e o pterigóideo medial, estão no caminho do feixe de radiação, recebendo doses maiores, o que pode levar à uma fibrose desses músculos e consequentemente gerar o trismo radioinduzido. O autor também refere que a hipomobilidade mandibular, ocasionada pela utilização da sonda nasoentérica, acelera a degeneração da musculatura e da articulação temporomandibular ocasionada pela radioterapia.

7.2.6 Disgeusia

A disgeusia é uma importante alteração promovida pela radiação ionizante em pacientes submetidos à radioterapia de cabeça e pescoço, com alteração do paladar que acontece de forma rápida e muitas vezes precedendo o aparecimento da mucosite. A radioterapia afeta de maneira direta os limiares do paladar, a mastigação, a deglutição e a ingestão de alimento, o que pode resultar em perda de peso e desnutrição (Silva *et al*., 2011). É formada uma barreira mecânica de saliva que dificulta o contato entre a língua e os alimentos, por conta do aumento da viscosidade do fluxo salivar (Jbam e Freire, 2006).

Segundo Emmi *et al*. (2009) e Rolim *et al*. (2011) essa alteração é mencionada por grande parte dos pacientes, que se justifica pela atrofia constante das papilas gustativas, por ação do aumento da saliva e por conta da radioterapia. As papilas gustativas sofrem atrofia com doses de radiação em torno de 10 Gray, sendo afetada frequentemente a percepção dos sabores ácidos e amargos e posteriormente os sabores doces e salgados. Entretanto, essas

alterações são reversíveis e transitórias, com seu retorno da percepção entre dois a quatro meses após o tratamento radioterápico. Áreas ulceradas provocadas pela mucosite, afetam ainda mais as papilas gustativas, quando a mucosa olfatória estiver no campo de irradiação ou receber irradiação secundária e o paladar será ainda mais prejudicado.

7.2.7 Osteorradionecrose

A Osteorradionecrose (ORN) é um processo patológico que ocorre após a radiação intensa do osso, caracterizada por infecção crônica dolorosa, além de necrose acompanhada por sequestração tardia e por vezes, deformidade permanente. Em geral, radiação, trauma e infecção são fatores envolvidos em sua patogênese (Rockenbach *et al.,* 2005). Talvez seja a mais grave complicação da radiação terapêutica. Sua ocorrência parece ser dependente de vários fatores, como quantidade, qualidade e fracionamento da dose total da radiação administrada, local da lesão a ser irradiado, qualidade dental, periodontal, óssea e tecidual, grau do trauma sobre os tecidos irradiados especialmente na mucosa oral. As alterações radiográficas no início da doença é observada com um aumento na radiodensidade, seguida de osteólise na zona afetada (figura 4). Geralmente, a ORN séptica é sintomática e facilmente diagnosticada pela dor. No exame clínico, observa-se presença de fístula de drenagem intra-oral ou extra-oral, ulcerações na mucosa, exposição de osso desvitalizado (figura 5), celulite, hemorragia e fratura patológica. Uma vez diagnosticada a ORN séptica, existem duas formas de tratamento (Caccelli e Rapoport, 2008).

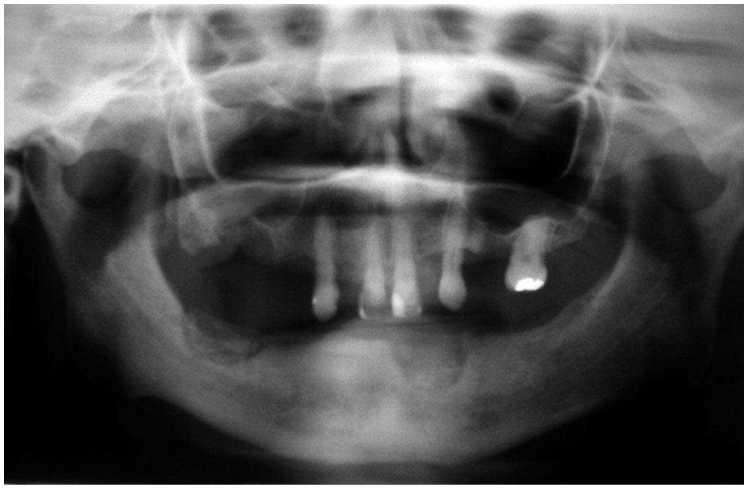

Figura 4. Aspecto radiográfico com imagens radiodensas com halo radiotransparente correspondendo a osteonecrose em maxila e mandíbula da mesma paciente. Fonte: Passarelli (2017).

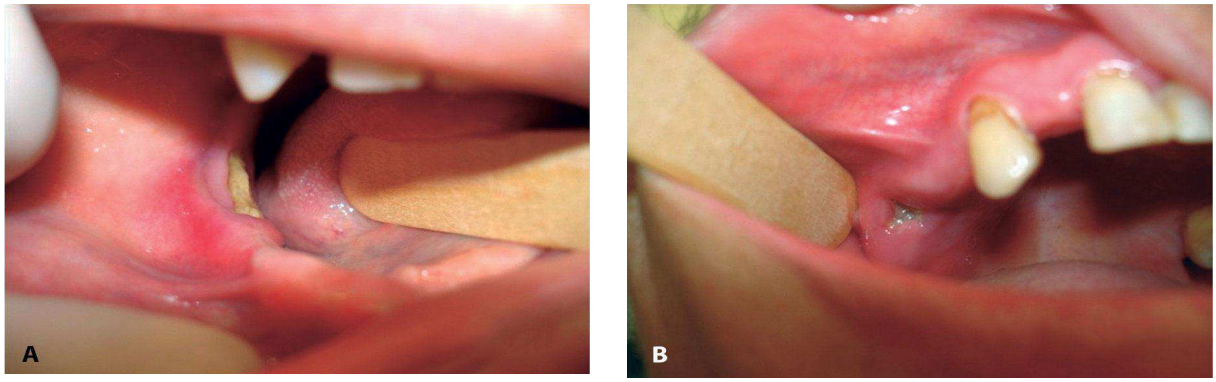

Figura 5. Osteonecrose – úlceras com exposição óssea em mandíbula e maxila – aspectos clínicos. Fonte: Passarelli (2017).

Histologicamente, a ORN caracteriza-se por destruição dos osteócitos, ausência de osteoblastos e de formação de novo osso. As paredes dos vasos sanguíneos regionais encontram-se espessadas por tecido conjuntivo fibroso, sendo sede de endarterite e periarterite. O tecido conjuntivo que substitui a medula óssea exibe infiltração por linfócitos, plasmócitos e macrófagos, podendo-se observar a sequestração do osso desvitalizado (Rockenbach *et al*., 2005). Ainda, apresenta incidência maior em idosos, de 10% a 37%, e ocorrendo sete vezes mais na mandíbula do que na maxila, devido à sua alta densidade óssea e menor vascularização (Rolim *et al*., 2011).

Os principais fatores desencadeantes desta alteração são os traumas por próteses dentárias, exodontias pouco antes ou depois da radioterapia, patologias de origem dentária, biópsias que incluam tecido ósseo e a realização de cirurgias de resgate. Não há dúvida que o maior coadjuvante para o desenvolvimento da osteorradionecrose é o procedimento de

extração dentária logo antes ou após o tratamento radioterápico de neoplasias pertencentes à região de cabeça e pescoço (Freitas *et al*., 2011a).

7.3. Tratamento para os efeitos colaterais da radioterapia da cabeça e pescoço

O tratamento das neoplasias malignas é variado, podendo ser quimioterápico, radioterápico ou cirúrgico. Sua escolha dependerá da localização e estado clínico da lesão, expectativas e condições físicas do paciente. A radioterapia pode ter finalidade curativa, quando o objetivo é exterminar células neoplásicas também podendo ter finalidade remissiva, quando o objetivo é reduzir parte do tumor ou completar o tratamento cirúrgico, ou finalidade sintomática, quando atua no tratamento da dor localizada (Emmi *et al*., 2009).

A radioterapia e a quimioterapia consistem na destruição ou retardamento das células com propagação acelerada, como as células tumorais. Mas também há células normais que possuem um alto índice de multiplicação que assim como as tumorais são afetadas pela terapia antineoplásica, em especial com a radioterapia, como é o caso da mucosa oral que por conta de sua alta taxa de renovação celular são afetadas (Holmes *et al*., 2014).

O tratamento radioterápico da região de cabeça e pescoço acarreta alguns efeitos colaterais, incluindo complicações bucais de curto a longo prazo. O conhecimento dessas reações adversas é fundamental para um correto tratamento odontológico, sendo ele bem planejado e seguro. A intervenção odontológica, antes do tratamento radioterápico, visa a possível prevenção dos efeitos indesejáveis, aliviando os sintomas e evitando maiores danos ao paciente que irá se submeter à radioterapia. Essa intervenção também é de grande importância durante e após o tratamento, por seu caráter curativo e também minimizando as sequelas da irradiação (Ragghianti *et al*., 2002).

A quimioterapia combinada com a radioterapia provoca mucosite e xerostomia, que podem originar dores e desconforto durante o consumo de alimentos, disfagia e odinofagia graves, náuseas e vômitos, que podem resultar em aversão alimentar. A intervenção nutricional no tratamento do câncer incorpora a prevenção de doenças, tratamento, cura ou cuidados paliativos. As intervenções nutricionais devem compensar a ingestão inadequada de energia. As principais abordagens das intervenções nutricionais para pacientes incluem o aconselhamento nutricional, prescrição de suplementos nutricionais orais, e nutrição enteral, sendo usadas em terapia única ou em combinação (Tonon e Silva, 2020).

7.3.1 Mucosite

Labbate *et al*. (2003) citam que uma das consequências da mucosite é a formação de úlceras em alguns casos, aumentando a possibilidade de infecções secundárias e oportunistas, principalmente a candidíase por *Candida albicans*. A droga de escolha para a prevenção de mucosites deve possuir ação antimicrobiana, como a clorexidina. Apesar do gluconato de clorexidina a 0,12 % não impedir a ocorrência da mucosite induzida pela radioterapia ele ajuda na diminuição da severidade do quadro clínico. Pacientes que fizeram o uso desta medicação apresentaram quadros menos severos e com graduações menores de mucosite.

Rolim *et al*. (2011) ressaltam que a laserterapia é uma das alternativas recomendadas para o tratamento da mucosite, pois a luz laser estimula a atividade celular, favorece a liberação de fatores de crescimento por macrófagos e a proliferação de queratinócitos, aumentando a população e a degranulação de mastócitos e promovendo a formação de novos vasos sanguíneos. Esses efeitos aceleram o processo de cicatrização de feridas devido, em parte, à redução na duração da inflamação aguda. Além disso, a aplicação diária do laser reduz a intensidade, a gravidade e a duração da mucosite, diminuindo a dor e a administração de morfina. Antes desta terapia deve-se avaliar cuidadosamente o paciente e os parâmetros da laserterapia evitando aplicações em áreas tumorais. Para minimizar os efeitos da radiação, no tratamento da mucosite e da xerostomia, tem-se sugerido um protocolo de aplicação do laser de baixa potência, com comprimento de 685nm de maneira contínua, potência de 35 mW 1 a 4 J/ponto, com aplicação nos seguintes pontos: 3 pontos em cada parótida; 1 ponto submandibular direito e outro esquerdo; 2 pontos na mucosa jugal na direita e na esquerda; 1 ponto em cada lado do assoalho da boca; 2 pontos na língua; 1 ponto em cada pilar da orofaringe e 1 ponto na úvula.

O guia do MASCC/ISOO (*Multinational association of supportive care in cancer/International society of oral oncology*) para cuidados em mucosite oral recomenda a educação do paciente, programas de higiene e cuidados orais como componentes-chave para prevenir e reduzir a severidade da mucosite oral. Os pacientes devem ter uma ótima prática de higiene oral, incluindo escovação e utilização de enxaguantes bucais. Em alguns estudos analisados, os bochechos têm efeito na prevenção da mucosite oral em radioterapia. Já o bicarbonato de sódio cria um ambiente alcalino, interferindo na multiplicação bacteriana e na candidíase oral, no entanto, pesquisas apontam para o impacto negativo no paladar e a sensação desagradável com seu uso. A solução salina 0,9% não apresenta irritação e não modifica o pH da saliva, além de ser econômica e recomendada. A camomila em solução

preparada da flor de camomila, conhecida como antiinflamatória, antibacteriana e antifúngica, não é recomendada pois necessita de mais estudos (Albuquerque e Camargo, 2007). Estudos realizados por Albuquerque e Camargo,[23] (2007) mencionam alguns agentes que auxiliam no tratamento e na prevenção da mucosite oral, tais como

Agentes / Medidas de prevenção
Gluconato de clorexidina 0,12%
Combinação de antifúngicos e antibióticos: • polimixina E, tobramicina e anfotericina B; • fluconazol.
Higiene oral: • fio dental; • escova dental macia e creme dental fluoretado após as refeições; • as restaurações irregulares devem ser trocadas ou revistas; • as próteses devem ser avaliadas e as cáries tratadas; • higienização das próteses e sua manutenção em solução de hipoclorito de sódio durante a noite; • próteses mal adaptadas não devem ser utilizadas; • solução de fluoreto de sódio a 0,05%.
Programa de cuidados orais: • avaliação da cavidade oral; • criação de programa de cuidados orais planejado e específico para cada paciente; • limpeza dos dentes com escova macia, creme dental de preferência com flúor; • cuidados com próteses (limpeza e ajustes), avaliação de presença de cáries e uso de fio dental.
Glutamina Aminoácido não essencial, sintetizado a partir das necessidades corporais, sendo a forma mais abundante de aminoácido encontrada no corpo.
GM-CSF Fator de estimulação de macrófagos.
Bochechos: • água e bicarbonato de sódio solução fluoretada 0,2% ou 0,05% solução salina 0,9%GM-CSF; • hidróxido de alumínio e magnésio; • camomila; • fluoreto de sódio gel 0,05%; • nistatina; • peróxido de hidrogênio 1:1 de água.
Benzidamida Antiinflamatório indicado para gengivites, estomatites, glossites, faringites.
Complexos vitamínicos • Vitamina E e Betacaroteno.
Sucralfato • Medicamento antiulceroso, com indicação para úlcera duodenal, úlcera gástrica, estomatite oral e esofagite de refluxo.
Amifostina • Citoprotetor, na proteção contra a xerostomia imediata e tardia, relacionada com a radioterapia convencional fracionada.

Figura 6. Principais agentes que auxiliam na prevenção da xerostomia induzida pela radiação. Fonte: Albuquerque e Camargo (2007).

Agente
Bochechos: • gel à base de benzocaína, água bicarbonatada (1 colher de chá para 1 copo de água três vezes ao dia por sete dias) para mucosite associada à candidíase; • irrigação com solução salina 0,9%; • água bicarbonatada para candidíase; • nistatina; • alopurinol; • PVP-I 1:8 de água; • solução de G-CSF; • leite de magnésia e difenidramida.
Sucralfato
Analgésicos/Anestésicos/Antiinflamatórios: • capsaicina tópica; • morfina EV e SC; • difenidramina; • pentoxifilina; • indometacina.
Antibióticos e antifúngicos: • polimixina E e tobramicina por 15 dias; • bochechos com anfotericina B durante 15 dias; • nistatina na presença de candidíase 3 vezes ao dia por 7 dias; • fluconazol EV.
Cuidados e higiene oral: • higiene oral após as refeições; • gel com solução fluoretada 0,05%; • gel à base de benzocaína; • água bicarbonatada; • irrigação com solução salina 0,9%; • nistatina 3 vezes ao dia durante 7 dias.
Suplementos Vitamínicos: • Vitaminas C, E, B e Betacaroteno.
Glutamina
Amifostina
Gluconato de Clorexidina 0,12%
Laser
Benzidamida
GM-CSF

Figura 7. Principais agentes que auxiliam no tratamento da xerostomia induzida pela radioterapia. Fonte: Albuquerque e Camargo (2007).

7.3.2 Xerostomia

Basicamente o tratamento da xerostomia é paliativo. Possuindo uma relação direta entre a dose de irradiação e a extensão das modificações glandulares, seu tratamento pode ser feito por meio do uso de estimulantes mecânicos/gustatórios, assim como substitutos da saliva ou agentes sistêmicos, apresentando também como um método alternativo a acupuntura. Estimulantes e substitutos da saliva geralmente aliviam somente os sintomas da xerostomia, sem alterar o fluxo salivar. Já os agentes sistêmicos além de aliviar a xerostomia, diminuem também os problemas bucais associados com a hipofunção das glândulas salivares, aumentando o fluxo salivar. Desta forma, o tratamento de escolha da xerostomia associada à radioterapia deve ser por meio do uso de agentes sistêmicos, sendo que a pilocarpina é o mais estudado (Freitas *et al*., 2011b).

Seu tratamento é difícil, mas com administração de gomas de mascar sem açúcar, hidratação frequente, substitutos salivares e sialogogos pode-se alcançar o alívio da xerostomia. A pilocarpina é um agente parassimpatomimético com propriedades β-adrenérgicas que estimula os receptores colinérgicos na superfície das glândulas exócrinas, promovendo uma redução nos sintomas de xerostomia. Efeitos adversos graves são raros com o uso da pilocarpina, mas pode ocorrer comumente um aumento da frequência urinária, sudorese, e rubor, com intensidade tipicamente média a moderada por um período curto de duração (Almeida e Kowalski, 2010).

Ulloa e Fredes (2016) relataram que além da pilocarpina também é recomendado o uso da medicação Cevimelina, que é um agonista colinérgico com efeitos nos receptores muscarínicos que se mostrou ser muito eficaz em paciente com síndrome de Sjogren, apresentando uma melhora sintomática em mais de 50% dos pacientes, sendo também sua taxa de abandono pelos efeitos colaterais menor do que a da Pilocarpina. Sua prescrição é em comprimidos de 30 mg que são administrados a cada 8 horas, já a prescrição da Pilocarpina também é em comprimidos de 5 mg sendo administrado de 5 a 10 mg a cada 8 horas com dose diária máxima de 30 mg, seu efeito é imediato e dura até 4 horas, porém, em pacientes irradiados seu efeito pode levar de 8 a 12 semanas para começar. A Pilocarpina é contra-indicada em pacientes com asma, doença pulmonar obstrutiva crônica, insuficiência cardíaca, epilepsia, hipertireoidismo, glaucoma, úlcera gástrica e doença de Parkinson. O uso de agonistas colinérgicos é mais eficaz do que substitutos de saliva, oxigênio hiperbárico e acupuntura no tratamento da xerostomia induzida por radiação.

A dieta deve ser predominantemente líquida ou liquefeita, com preferência por alimentos cremosos e frios: sopas, leite-creme, pudim, gelados, molhos, mel, iogurtes, purês, manteiga, queijo fresco, fruta cozida, fruta ácida como cubos de ananás, limão ou laranja. Deve-se evitar alimentos muito duros ou secos, modificando a sua confecção, evitando também o uso de tabaco, café, bebidas alcoólicas ou carbonatadas. No entanto, o consumo de alimentos com açúcar deve ser sempre moderado, especialmente nos doentes com sobrevida maior, pelo maior risco de cáries dentárias. As refeições devem ser ligeiras e frequentes, em relação ao ambiente deve ser sempre umidificado. Em caso de necessidade pode recorrer-se a nebulizações. Consultas com cirurgiões-dentistas devem ser periódicas para pacientes com sobrevida longa, para tratar cáries, corrigir cúspides cortantes, ajustar próteses removíveis ou mal adaptadas. Assim, é importante que os técnicos de saúde ensinem aos doentes com xerostomia a melhor maneira de obter alívio, as medidas a tomar para prevenir as complicações que poderão vir a comprometer seriamente a sua qualidade de vida (Feio e Sapeta, 2005).

7.3.3 Infecções Secundárias

Segundo Paiva *et al*. (2010) e Freitas *et al*. (2011b) o diagnóstico da candidíase se dá por meio do exame clínico, por ser uma infecção fúngica seu tratamento consiste em antifúngicos tópicos ou sistêmicos tais como a nistatina, anfotericina B e o fluconazol, além de bochechos com suspensão oral de nistatina. Rolim *et al*. (2011) também mencionam que pode ser feito o uso de peróxido salino de hidrogênio, clotrimazol e clorexidina. Quando as infecções são mais graves indica-se o uso de antifúngicos sistémicos como o cetoconazol 200 mg uma vez ao dia, até uma semana após a ausência dos sinais e sintomas, também podendo ser indicado o fluconazol na concentração de 100 mg por dia, de 7 a 14 dias. A clorexidina é recomendada como enxaguatório bucal, sendo utilizada 30 minutos antes ou após o uso dos agentes antifúngicos tópicos ou da escovação, deve-se usar duas vezes ao dia, por no máximo sete dias, porque seu uso prolongado irá alterar a microbiota bucal, retardando a cicatrização da mucosa e seu ressecamento, assim como manchamentos nos dentes e restaurações, gosto desagradavel afetando o paladar e reduzindo a efetividade dos dentifrícios e da nistatina.

A manutenção e o acompanhamento odontológico regular da saúde bucal pode reduzir e prevenir de forma considerável a ocorrência da candidíase em pacientes que passam por radioterapia em área de cabeça e pescoço (Freitas *et al*., 2011b).

Para as infecções bacterianas recomenda-se antibióticos tópicos ou sistêmicos, podendo ser em forma de soluções diluídas (1:4) de peróxido de hidrogênio por períodos curtos de no máximo 2 dias, sendo recomendado para infecções periodontais. Porém possui alguns efeitos adversos se for usado por um tempo prolongado, tais como: desmineralização do esmalte, boca seca, atraso na cicatrização de feridas, indução de vômitos, sede e desconforto, gosto desagradavel, assim como o favorecimento do crescimento de fungos (Rolim *et al*., 2011).

Quanto à infecções virais é indicado o uso de antivirais, como o Aciclovir, especialmente para o herpes, sendo prescrito 400mg, dois comprimidos de 200 mg de 6 em 6 horas durante 5 dias. Também é indicado o uso do laser de baixa potência tendo sua eficácia quando o herpes está na fase de cicatrização (Paiva *et al*., 2010; Rolim *et al*., 2011).

7.3.4 Cáries por radiação

Velo *et al*. (2019) descrevem sobre a diferença estrutural dos aspectos clínicos da dentina dos pacientes submetidos ou não à radioterapia, onde a dentina infectada dos pacientes não irradiados possuem uma consistência amolecida e desorganizada, com bactérias predominante proteolíticas sendo altamente contaminada e não sendo passível de remineralização, com estruturas de colágeno degradado e não apresentando sensibilidade, devendo ser totalmente removida. Já a dentina afetada possui coloração acastanhada e menos amolecida, apresentando-se desorganizada e devendo ser parcialmente mantida, possui bactérias predominantes acidogênicas, apesar da sua desmineralização a estrutura de colágeno não está totalmente comprometida e degradada, apresentando-se sensível e passível de remineralização. Entretanto a dentina do paciente irradiado possui uma coloração mais escura, marrom-preto com aspecto de dentina endurecida, sendo extremamente poroso e sem estrutura definida mesmo após a remoção da dentina infectada. Quando é utilizada a broca de aço ou a colher de dentina, este tecido é facilmente removido. Esses aspectos clínicos são extremamente importantes na hora do procedimento clínico, podendo evitar exposição pulpar desnecessária e desconforto ao paciente que já está debilitado. O tratamento restaurador nos pacientes em tratamento radioterápico pode ser dificultado pelo acesso limitado causado pelo trismo, limitando a abertura bucal e a dificuldade do controle adequado da umidade e sangramento da margem gengival. As alterações do substrato também podem interferir na adesão ou ocorrer o desenvolvimento de cáries adjacentes às restaurações de resina composta, sendo assim o material de escolha para fazer a restauração é o Cimento de Ionômero de Vidro

modificado por resina, o qual possui íons fluoreto auxiliando na prevenção do desenvolvimento de cáries secundárias.

Durante o tratamento radioterápico, o exame clínico e a profilaxia com flúor devem ser frequentes, por volta de seis a oito semanas. As restaurações das cáries incipientes devem ser feitas após a radioterapia, seu acompanhamento deve prosseguir pelo menos 12 meses ou mais após o tratamento, se a xerostomia continuar. Aplicação de gel de fluoreto de sódio 1% neutro, em moldeira individual, durante 5 a 10 minutos por dia é recomendada, soluções fluoretada 0,05% (duas vezes ao dia, durante um minuto), 1,0% a 1,1% (uma vez por semana, durante um minuto), sendo contra indicado os géis acidulados. A escovação com gel de fluoreto estanhoso 0,4% também é eficaz em cáries de radiação, mas deve ser evitada pois possui uma baixa concentração de flúor e o pH é ácido (Rolim *et al.,* 2011).

Se uma lesão cariosa se instala, sua remoção e restauração devem ser realizadas imediatamente devido à sua rápida progressão. Se já destruiu toda a coroa e comprometeu a polpa, deve-se instituir tratamento endodôntico para obliterar o ducto, deixando a raiz "enterrada" na cavidade. Assim, o tratamento endodôntico é importante porque controla a dor e permite a recuperação estética e funcional dos dentes posteriormente e previne a osteorradionecrose, o que é benéfico para evitar exodontias (Sari *et al*., 2014).

7.3.5 Trismo

Seu tratamento constitui-se em sessões de fisioterapia, variando de acordo com o nível de acometimento do paciente (Emmi *et al*., 2009). Os pacientes cujos músculos mastigatórios estão envolvidos na área da irradiação devem ser instruídos a exercitá-los, abrindo a boca tão alargada quanto possível, 20 vezes pelo menos, três vezes ao dia. O propósito é para evitar excessiva fibrose muscular e perda do espaço intersticial (Caccelli e Rapoport, 2008). Bragante *et al*. (2012) relatam a utilização da goma de mascar sem açúcar para tratamento do trismo. Os autores sugerem que a mastigação exerce função preventiva sobre a restrição da abertura bucal nos pacientes que permaneceram alimentando-se normalmente pela via oral.

Segundo Melo *et al*. (2015) o tratamento do trismo causado pelo câncer de cabeça e pescoço ou pela radioterapia é mais difícil, pois apresenta menor eficácia do que aquele executado nos pacientes que apresentam trismo por outras razões. Sendo assim, é importante que o tratamento seja iniciado o mais precocemente possível, de modo a apresentar melhores resultados. Entretanto, há alguns tipos de tratamentos que podem serem utilizados para a melhora ou alívio deste trismo ao paciente, tais como:

a. CINESIOTERAPIA - são exercícios de abertura bucal não assistida, alongando excessivamente as fibras musculares com os dedos ou o uso de espátulas de madeira (depressores de língua) consistindo em algumas das modalidades de cinesioterapia mais executadas em virtude do seu baixo custo, mas possuem as limitações de não permitirem a execução do movimento de modo bilateral, simétrico, exato e reproduzível. Podendo ainda ser utilizados dispositivos acessórios como o Therabite® e o Dynasplint® (figura 8) que ajudam no movimento passivo e a restaurar a abertura bucal de modo acurado, bilateral e simétrico. Estes dispositivos são controlados pelo paciente ou profissional de saúde que, de forma passiva e repetitiva, realiza o alongamento, realinhamento e fortalecimento dos músculos e das fibras colágenas, além de restabelecer a amplitude de abertura bucal, garantindo o movimento anatomicamente correto. Tais exercícios além de alongar os músculos e trabalhar a coordenação articular, ajudam também no alívio dos sintomas.
b. ULTRASSOM TERAPÊUTICO - é um dos recursos mais utilizados atualmente na prática fisioterápica, alguns de seus efeitos são: promoção da circulação sanguínea, melhorando a vascularização dos tecidos; hiperoxigenação; relaxamento muscular; aumento da capacidade de regeneração dos tecidos e efeito tonificante dos tecidos, melhorando as fibroses existentes.
c. LASERTERAPIA DE BAIXA POTÊNCIA - sua densidade de potência, intensidade de energia, comprimento de onda e seu tempo de aplicação são muito importantes para o sucesso deste tratamento. Utilizando comprimentos de onda no espectro vermelho ou infravermelho, possuindo efeito terapêutico antiálgico, anti-inflamatório, antiedematoso e cicatrizante através da bioestimulação, proliferação, diferenciação e síntese de proteína, também estimulando as mitocôndrias celulares e promovendo um aumento na produção de ATP intracelular, favorece a produção de ácido araquidônico e a transformação de prostaglandina em prostaciclina, justificando sua ação antiedematosa e anti-inflamatória; promove aumento da endorfina circulante proporcionando o efeito analgésico na dor inflamatória.



Figura 8. (C) o sistema de reabilitação de movimento mandibular TheraBite e (D) o DTS (Dynasplint). Fonte: Stubblefield *et al.* (2010).

7.3.6 Disgeusia

A perda do paladar pode ir aumentando até ocorrer sua ausência total, podendo ser reversível com sua melhora total ou parcial entre dois meses a um ano após o término do tratamento radioterápico. No entanto, em pacientes com sintomas continuados, deve ser feita a administração de suplementos de sulfato de zinco diariamente (Emmi *et al*., 2019).

Paiva *et al*. (2010) mencionam que em casos de xerostomia severa a perda do paladar pode ser normalizada gradualmente ou ser permanente. Sua prevenção e manejo envolve cuidados nutricionais, ingestão de líquidos e substitutos de saliva diariamente, também bochechos com água e bicarbonato, sendo seu restabelecimento variável entre os pacientes.

Por conta destas alterações o paciente apresenta, mal-estar, desidratação, fraqueza e perda de apetite, que resultará negativamente no seu quadro geral. O monitoramento de seu peso e acompanhamento por um nutricionista diariamente é recomendado, assim como suplementação com cobre, podendo ser preventivo ou durante o tratamento radioterápico para a redução da disgeusia (Rolim *et al*., 2011). Os pacientes tentam compensar essas alterações do paladar comendo alimentos com alto índice de sacarose, o que contribuiria para o problema de cárie de irradiação, ou usando maior quantidade de temperos, o que aumentaria o desconforto da mucosite (Silva *et al*., 2011).

7.3.7 Osteorradionecrose

Caccelli e Rapoport (2008) mencionam em seu artigo que existem duas formas de tratamento para a Osteorradionecrose (ORN), sendo ele o conservador que inclui irrigação, antibióticos, pequenos procedimentos cirúrgicos e recentemente a oxigenoterapia hiperbárica,

considerando ainda o uso de soluções salinas, mas com baixa taxa de cura. Se o tratamento conservador não resolver a condição patológica, a ressecção do tecido ósseo deve ser realizada. O tratamento mais recomendado é a oxigenação hiperbárica, ou seja, emprego de oxigênio sob alta pressão atmosférica. Embora a incidência de ORN pareça estar diminuindo, esse processo ainda ocorre com alguma frequência. Quando o paciente é submetido a algumas medidas preventivas em relação à saúde dentária e cuidados de higiene oral, a ORN demonstra ser quase que totalmente eliminada.

Outras medidas terapêuticas baseiam-se na higienização rigorosa da cavidade oral, uso de flúor diariamente, também sendo indicado previamente ao tratamento radioterápico tratamentos periodontais, endodônticos, restauradores e exodontias visando a eliminação de focos orais de infecções, e hábitos de excelente higiene oral devem ser instituídos e mantidos. Protocolos devem ser feitos e seguidos rigorosamente em hospitais de grandes centros oncológicos, visando guiar os profissionais na prevenção e tratamento das sequelas orais resultantes da radioterapia, sendo importante ressaltar que é necessário uma equipe multidisciplinar, que inclui cirurgiões bucomaxilofaciais, cirurgiões-dentistas generalistas e técnicos em saúde bucal. Os cuidados da cavidade oral dos pacientes antes de iniciar o tratamento tem como objetivo identificar fatores de risco que possam acarretar o desenvolvimento de complicações que futuramente poderão interferir no tratamento radioterápico, como o agravamento de infecções periodontais e periapicais. O tratamento odontológico curativo e preventivo reduzem as complicações orais durante e após a radioterapia, sendo a prevenção da necrose óssea a melhor conduta (Vieira *et al*., 2005).

Quando a exodontia for indicada, deverá ser realizada antes do início da radioterapia, devendo ser aguardadas, no mínimo, três semanas entre sua realização e o início do tratamento. Mesmo assim, essa manobra poderá levar ao estabelecimento da ORN, no entanto em uma percentagem menor de casos, quando comparada à exodontia pós-radiação. Dessa forma, o tratamento endodôntico sempre é preferível em detrimento da exodontia. As extrações dentárias durante e após o término do tratamento radioterápico são contra-indicadas pelo elevado risco de aparecimento de ORN, apesar de alguns autores recomendarem esse procedimento de maneira atraumática e associada ao uso de oxigênio hiperbárico, que ainda é de custo elevado e de acesso difícil para a maioria da população brasileira. O cirurgião-dentista deve estar ciente de que, mesmo tomando medidas cautelares, a lesão poderá ocorrer em pacientes irradiados na região da cabeça e pescoço, não estando relacionada a uma causa específica aparente (Rockenbach *et al*., 2005).

7.4 Cuidados paliativos e preventivos para minimizar os efeitos colaterais da radioterapia de cabeça e pescoço

Fazer triagem para o HPV, manter uma boa saúde bucal, bons hábitos alimentares, suspender o tabagismo, evitar mascar fumo, limitar as bebidas alcoólicas, evitar exposição ao fumo passivo e agentes carcinogênicos ambientais e evitar o estresse, são boas medidas primárias para prevenir ou retardar o desenvolvimento de câncer de cabeça e pescoço. Taxas de recidivas são elevadas em indivíduos tratados por essa doença, demonstrando que apenas a diminuição do fumo e álcool não bastam, tendo que ser cessado tais hábitos (Galbiatti *et al*., 2013). O objetivo da manutenção da saúde bucal em paciente oncológico é proporcionar uma melhora na qualidade de vida, as orientações de higiene oral, a motivação, são necessárias para alcançar um prognóstico melhor, assim como a capacidade de cooperação do paciente também. Procedimentos feitos diariamente antes e durante a radioterapia são indicados para manter o periodonto saudável (Rolim *et al*., 2011).

Albuquerque e Camargo (2007) sugerem que instruções sobre a higiene oral e a dieta devem ser feitas aos pacientes antes de começar o tratamento radioterápico. Ainda recomendam a orientação sobre à utilização correta do fio dental; escovação com dentifrício fluoretado após as refeições; instrução de higienização de próteses que devem ser escovadas e mantidas em soluções de hipoclorito de sódio durante a noite; avaliação de restaurações irregulares que devem serem substituídas ou revistas; avaliação de próteses mal adaptadas e cáries que devem ser avaliadas e tratadas.

Alguns alimentos possuem propriedades antitumorais, como plantas crucíferas, tais como a couve-flor o brócolis e o repolho, bloqueando enzimas responsáveis pela ativação tumoral ou quelação de radicais livres, acontecendo um processo de detoxificação onde alteram a atividade de tais enzimas e a modulação de processos de reparo do DNA, mas o processamento e o preparo inadequado dos alimentos também podem influenciar no desenvolvimento das neoplasias. Entretanto, uma boa dieta equilibrada pode ajudar a prevenir ou retardar o desenvolvimento do câncer de cabeça e pescoço (Galbiatti *et al*., 2013).

Velo *et al*. (2019) ressalta que a abordagem de uma equipe multidisciplinar para avaliar e diagnosticar é fundamental para que o tratamento destes pacientes seja conduzido em uma clínica multidisciplinar de forma que o tratamento seja o mais íntegro possível. A atenção especial deve ser dada para evitar o uso do tempo do paciente em tratamentos extensivos, devido ao intervalo de tempo entre a decisão de tratar e o início do tratamento é

curto, o que significa que o tratamento deve ser o mais rápido possível. Dessa forma, a prevenção é fundamental para que possa melhorar a qualidade de vida dos pacientes irradiados.

A prevenção do trismo, ao invés do seu tratamento, é o objetivo mais desejável, visto que o trismo radioinduzido é de difícil resolução. Sendo assim, a intervenção precoce do fisioterapeuta, inserido na equipe multidisciplinar que atua no cuidado do paciente oncológico, torna-se extremamente necessária para prevenir ou reduzir essa complicação tão frequente e por vezes menosprezada, mas com um impacto negativo significante na qualidade de vida dos pacientes com câncer de cabeça e pescoço (Bragante *et al*., 2012). Os cuidados paliativos visam melhorar a qualidade de vida dos pacientes, que enfrentam doenças que ameaçam suas vidas, com intervenções que visem o alívio da dor e de outros sintomas físicos, psicológicos, sociais e espirituais (Freire *et al*., 2018).

Martins *et al*. (2015) salientam que ações de promoção à saúde e educação foram reconhecidas pela Organização Mundial da Saúde (OMS) visando a prevenção, o rastreamento, o diagnóstico precoce e o tratamento do câncer bucal. Políticas de promover essas ações foram implantadas na atenção primária à saúde (APS). No Brasil, esta atenção primária é ofertada na Estratégia da Saúde da Família, sendo eleita para a reorganização da APS do Sistema Único de Saúde (SUS). Essas ações visam desenvolver processos educacionais para a saúde, tendo como objetivo a melhoria do autocuidado dos indivíduos e o aumento dos níveis de alfabetização em saúde das pessoas.

Tratamentos e cuidados paliativos para os efeitos colaterais da radioterapia de cabeça e pescoço sobre os tecidos duros e moles da cavidade oral.	
Mucosite	Laserterapia, higiene oral (escova macia, creme dental fluoretado, fio dental), medicações combinadas como: antifúngicos, antibióticos, analgésicos e antiinflamatórios, também bochechos com água bicarbonatada, nistatina e gluconato de clorexidina 0,12%.
Xerostomia	Acupuntura, estimulantes mecânicos/gustativos (Pilocarpina e Cevimelina), substitutos de saliva ou agentes sistêmicos, gomas de mascar sem açúcar e hidratação frequente.
Infecções Secundárias	Nistatina, Anfotericina B, Fluconazol, Aciclovir, bochechos com suspensão oral de nistatina e laser de baixa potência.
Cáries por radiação	Restauração com Cimento de Ionômero de vidro modificado por resina e tratamento endodôntico.
Trismo	Sessões de fisioterapia (Cinesioterapia/ Ultrassom terapêutico), Goma de mascar sem açúcar e Laser de baixa potência.
Disgeusia	Cuidados nutricionais, ingestão de líquidos, substituto de saliva e bochechos com água e bicarbonato
Osteorradionecrose	Irrigação e antibióticos, pequenos processos cirúrgicos, oxigenoterapia hiperbárica e ressecção do tecido ósseo.

Figura 9. Tratamentos e cuidados paliativos mais utilizados sobre os efeitos colaterais da radioterapia de cabeça e pescoço sobre os tecidos duros e moles da cavidade oral encontrados na literatura.

9. DISCUSSÃO

O câncer de cabeça e pescoço é um dos problemas de grande importância na odontologia, tendo como terapêutica a radioterapia, quimioterapia e a cirurgia. Estudos demonstram que a radioterapia é um dos tratamentos de escolha para o câncer de cabeça e pescoço, podendo ser isolada ou combinada com os demais tratamentos, dependendo do local do tumor, seu estadiamento clínico, estado e idade do paciente. Inúmeros pacientes com diagnóstico de câncer são tratados com radiações e tem se tornado cada vez maior o número de pessoas que obtêm bons resultados com este tipo de tratamento (Albuquerque e camargo 2007; Almeida *et al*., 2009, Bragante *et al*., 2012; Karkow *et al*., 2013).

Apesar da radioterapia ser a terapêutica de escolha mais utilizada, ela provoca diversos efeitos colaterais aos tecidos duros e moles da cavidade oral dos pacientes. Esta revisão se propos a apresentar os efeitos da radioterapia em pacientes com câncer de cabeça e pescoço, seus tratamentos e métodos de prevenção para aliviar e/ou reduzir o mal estar destes indivíduos e contribuir para o manejo destas alterações pelos cirurgiões-dentistas.

Conforme Caccelli e Rapoport (2008); Lôbo e Martins (2009) e Marta *et al*. (2012) as sequelas mais comuns da radioterapia são a mucosite, xerostomia, infecções secundárias, cárie por radiação, trismo, disgeusia e osteorradionecrose. Além do paciente já estar debilitado por conta do câncer, as consequências da terapia antineoplásica comprometem seu bem estar físico, psíquico e social. Isso sugere a importância de tomar medidas preventivas e paliativas para melhorar a qualidade de vida destes pacientes.

Albuquerque e Camargo (2007) mencionam para o tratamento da mucosite a utilização do peróxido de hidrogênio, porém este pode causar irritação e dano aos tecidos de granulação, causando náuseas devido ao seu paladar. Suspensões com magnésio e hidróxido de alumínio podem ser indicados, pois protegem a mucosa formando uma camada analgésica e minimizando a acidez, mas seu uso causa ressecamento na mucosa oral. Também pode ser feito o uso de sucralfato, pois o mesmo cria uma barreira protetora por meio de mecanismo de ação, ligação iônica a proteínas no sítio de ulceração. Seu uso é recomendado na dose de 1g a 3g de três a seis vezes ao dia durante o tratamento, possuindo eficácia na redução da severidade e duração da mucosite.

Em relação a xerostomia, Feio e Sapeta (2005) descrevem que as alterações iniciais caracterizam-se por infiltrados inflamatórios, degenerescência e necrose celular, especialmente das células serosas. Já as alterações tardias caracterizam-se por infiltração linfocitária, dilatação dos ductos, atrofia e fibrose. O uso da Amifostina pode prevenir a xerostomia, podendo ser considerado o seu uso. A Pilocarpina também é indicada, mas há contra-indicações ao seu uso, pois pode causar a obstrução intestinal, asma e glaucoma. Também pode-se utilizar um colírio a 4%, duas a três gotas 3x ao dia, por via oral, o que é mais acessível pelo seu baixo custo.

Dentre as infecções secundárias, a candidíase bucal é a mais mencionada nos artigos estudados, principalmente em pacientes que apresentam um comprometimento do sistema imunológico. Em relação aos pacientes que estão em tratamento radioterápico a candidíase bucal é associada a falta da higienização oral e diminuição do fluxo salivar, causada pelas alterações das glândulas salivares que estão no campo de irradiação. Assim como nas infecções secundárias, onde seu desenvolvimento é causado também pela diminuição do fluxo salivar, na cárie por radiação, essa hipossalivação irá implicar no seu agravo. Segundo Jbam e Freire (2006) em pacientes que a algum tempo não apresentam atividade da doença cárie, podem desenvolver a cárie de radiação quando são submetidos ao tratamento radioterápico também tornando os dentes mais susceptíveis à descalcificação.

Neoplasias malignas situadas na região retromolar e palato mole, estão mais relacionadas ao trismo, pois a articulação temporomandibular (ATM) e os músculos mastigatórios estão na área de irradiação. Além dos tratamentos como a cinesioterapia, o ultrassom terapêutico e a laserterapia de baixa potência, já citadas por Melo et al. (2015), os tratamentos como a Neuroestimulação Elétrica Transcutânea (TENS), a Termoterapia/ Crioterapia e Massagem, também citadas pelo mesmo autor não são tratamentos relacionados a radioterapia de cabeça e pescoço, mas mostram bons resultados no aumento da abertura bucal e nas disfunções temporomandibulares (DTM).

Assim como quando a ATM está no campo de irradiação e sofre alterações, com a língua acontecerá a mesma coisa. Esta alteração que acontece na língua permanentemente se denomina disgeusia, onde ocorre a perda da sensação gustativa decorrendo antes dos sintomas da mucosite. Os autores Jbam e Freire (2006); Caccelli e Rapoport (2008) e Silva *et al*. (2011) explicam que quando há uma redução do paladar, esta alteração é denominada hipogeusia, compreendendo a disgeusia como um dano permanente nas papilas gustativas com uma queixa de cerca de 70% dos pacientes em tratamento de cabeça e pescoço por radiação, com uma redução do apetite e peso, sendo a complicação mais incômoda para muitos dos pacientes.

Ainda, pode ocorrer a osteorradionecrose, sendo considerada a mais grave das alterações consequentes do tratamento radioterápico, com sua ocorrência transcendente em idosos causando a necrose dos maxilares e expondo os ossos desvitalizados podendo ser intra-oral e extra-oral também, entretanto a melhor conduta terapêutica se baseia na prevenção.

10. CONSIDERAÇÕES FINAIS

A presente revisão de literatura apresentou a mucosite, xerostomia, infecções secundárias, cárie por radiação, trismo, disgeusia e osteorradionecrose como os efeitos colaterais mais prevalentes do tratamento radioterápico para as neoplasias de cabeça e pescoço, e, somando-se a todas essas alterações, o comprometimento psicológico, influenciando no bem estar dos indivíduos.

Pode-se concluir que os tratamentos para os efeitos colaterais da radioterapia envolvem terapias medicamentosas e/ou paliativas. O profissional da odontologia deve promover ações preventivas aos pacientes nestas condições e, também, aqueles que iniciarão

um tratamento radioterápico para contribuir ao máximo com a sua qualidade de vida e bem estar físico e social, incluindo tratamentos preventivos como visitas regulares ao dentista com o objetivo da eliminação de focos infecciosos orais, uma higienização oral adequada com técnica de escovação correta usando dentifrícios fluoretados, enxaguantes bucais, fio dental, a suspensão do tabagismo e alcoolismo assim como tratamentos paliativos que integram sessões de fisioterapia, acupuntura e laser de baixa potência são indicados para uma melhoria no dia a dia dos pacientes, evitando o agravamento das lesões e promovendo o alívio da dor.

Dada a importância do assunto, torna-se necessário e relevante as informações deste trabalho aos cirurgiões-dentistas, os conduzindo para indicar o melhor tratamento e a melhor conduta para a prevenção dos efeitos colaterais da radioterapia aos pacientes.

11. REFERÊNCIAS BIBLIOGRÁFICAS

ALBUQUERQUE, I. L. S.; CAMARGO, T. C. Prevenção e tratamento da mucosite oral induzida por radioterapia: revisão de literatura. *Rev Bras Cancerol,* v. 53, n. 2, p. 195-209, 2007.

ALMEIDA, J. P.; KOWALSKI, L. P. Pilocarpine used to treat xerostomia in patients submitted to radioactive iodine therapy: a pilot study. *Braz J Otorhinolaryngol,* v. 76, n. 5, p. 659-662, setembro/outubro 2010.

ALMEIDA, P. N. M.; ALBUQUERQUE, R. A.; ROESLER, E.; SOBRAL, A. P. V. Radioinduced oral mucositis in patients with head and neck malignant neoplasms: epidemiological study. *Rev Odontol UNESP,* v. 38, n. 4, p. 211-16, jul./ago. 2009.

BELLÉ, F; ALBINO, F. R; CUBA, L. F. Manutenção da saúde bucal em um paciente pós radioterapia de cabeça e pescoço: um desafio à odontologia. *Rev. Expr. Católl. Saúde,* v. 4, s. l, n. 1, p. 91-99, Maio. 2019.

BRAGANTE, K. C.; NASCIMENTO, D. M; MOTTA, N. W. Avaliação dos efeitos agudos da radioterapia sobre os movimentos mandibulares de pacientes com câncer de cabeça e pescoço. *Rev Bras Fisioter,* v. 16, n. 2, Abril, 2012.

CACCELLI, E. M. N.; RAPOPORT, A. Para-efeitos das irradiações nas neoplasias de boca e orofaringe. *Rev. Bras. Cir. de Cabeça Pescoço.* v. 37, n. 4, p. 198-201, Out-Nov-Dez, 2008.

CAMPOS, L; CARVALHO, D. L. C; CASTRO, L. R; SIMÕES, A. Laserterapia no tratamento da mucosite oral induzida por quimioterapia: relato de caso. *Rev. Assoc. Paul. Cir. Dent,* v. 67, n. 2, p. 102-6, 2013.

PASSARELLI, D. H. C. Consequências Clínicas pelo Tratamento do Câncer Bucal. *Atlas de estomatologia casos clínicos.*1. ed. Rio de Janeiro: Elsevier, p.288-297, 2017. Disponível

em:< https://integrada.minhabiblioteca.com.br/#/books/9788595154612 > Acesso em: 04. jun. 2021.

EMMI, D. T.; BADARÓ, M. M.; VALENTE, V. H. G.; ARAÚJO, M. V. A head and neck radiotherapy: oral complications and the performance of the surgeon dentist. *Rev. Para. Med,* v. 23, n. 2. abr/jun 2009.

FEIO, M.; SAPETA, P. Xerostomia em cuidados paliativos. *Acta Méd Port,* v. 18, p. 459–466, 2005.

FREIRE, M. E. M.; COSTA, S. F. G,; LIMA, R. A. G.; SAWADA, N. O. Qualidade de vida relacionada à saúde de pacientes com câncer em cuidados paliativos. *Texto Contexto Enferm,* v. 27, n. 2, 2018.

FREITAS, D. A.; CABALLERO, A. D.; HERRERA, A.; MERCAD, L. F.; FREITAS, F. A.; ANTUNES, S. L. N. O. A saúde oral e a radioterapia de cabeça e pescoço. *Arquivos Catarinenses de Medicina,* v. 40, n. 3, p. 12-16. 2011a.

FREITAS, D. A.; CABALLERO, A. D.; PEREIRA, M. M.; OLIVEIRA, S. K. M.; SILVA, G. P.; HERNÁNDEZ, C. V. Oral sequelae of head and neck radiotherapy. *Rev. CEFAC*, v. 13, n. 6, p. 1103-1108, Nov/Dez, 2011b.

GALBIATTI, A. L. S.; PADOVANI, J. J. A.; MANÍGLIA, J. V.; RODRIGUES, C. D. S.; PAVARINO, E. C.; GOLONI, B. E. M. Head and neck câncer: causes, prevention and treatment. *Braz J Otorhinolaryngol,* v. 79, n. 2, p. 239-247, Março/Abril 2013.

HOLMES, T. S. V.; SANTOS, M. G. C.; NÓBREGA, D. R. M.; PEREIRA, J. V.; GOMES, D. Q. C.; PEREIRA, M. S. V. Fatores relacionados ao surgimento e gradação da mucosite oral radioinduzida. *Rev. Cubana de Estomatologia,* v. 51, n. 1, p. 71-79, 2014.

JBAM, B. C.; FREIRE A. R. S. Complicações bucais da radioterapia em cabeça e pescoço. *Rev. Bras. Otorrinolaringol,* v.72, n. 5, p.704-8, Set/Out, 2006.

KARKOW, M. C.; GIRARDON-PERLINI, N. M. O.; MISTURA , C.; ROSA, B. V. C.; ROSA, N.; MARTINS, M. S.; DEBUS, P. S.; DORNELES, V. C. Perfil dos usuários do serviço de radioterapia de um hospital universitário. *Rev. Enferm. UFSM,* v. 3, (Esp.), p. 636-646, 2013.

LABBATE, R.; LEHN, C. N.; DENARDIN, O. V. P. Efeito da clorexidina na Efeito da clorexidina na mucosite induzida por mucosite induzida por radioterapia em câncer de radioterapia em câncer de cabeça e pescoço. *Rev. Bras otorrinolaringol,* v. 69, n. 3, p. 349-54, mai./jun, 2003.

LÔBO, A. L. G.; MARTINS, G. B. Consequências da Radioterapia na Região de Cabeça e Pescoço: Uma Revisão da Literatura. *Revista Portuguesa de Estomatologia, Medicina Dentária e Cirurgia Maxilofacial,* v. 50, n. 4, p. 251-255, 2009.

LOPES, C. O.; MAS, J. R. I.; ZÂNGARO, R. A. Prevenção da xerostomia e da mucosite oral induzidas por radioterapia com uso do laser de baixa potência. *Radiol Bras*, v. 39, n. 2, p. 131-136, 2006

MARTA, G. N.; HANNA, S. A.; SILVA, J. L. F.; CARVALHO, H. A. Câncer de cabeça e pescoço e radioterapia: breve contextualização. *Diagn tratamento,* v. 16, n. 3, p. 134-6, 2011.

MARTINS, *et al.* Maior acesso à informação sobre como prevenir o câncer bucal entre idosos assistidos na atenção primária à saúde. *Ciência & Saúde Coletiva*, v. 20, n. 7, p. 2239-2253, julho de 2015.

MELO, A. U. C. M.; RIBEIRO, C. F.; SOBRINHO, J. R. P.; CALASANS, F. J. C. P.; NASCIMENTO, M. J.; CARVALHO, F. L. O. Trismo decorrente da radioterapia em cabeça e pescoço - abordagem fisioterápica. *ClipeOdonto-UNITAU.*,v.7, n. 1, p. 37-44, 2015.

PAIVA, M. D. E. B.; BIASE, R. C. C. G.; MORAES, J. J. C.; ÂNGELO, A. B.; HONORATO, M. C. T. M. Complicações orais decorrentes da terapia antineoplásica. *Arquivos em Odontologia.* v. 46, n. 1, p. 48-55, Janeiro/Março de 2010.

PAULA, J. M,; SAWADA, N. O. Qualidade de vida relacionada à saúde de pacientes com câncer em tratamento radioterápico. *Rev Rene,* v.16, n.1, p. 106-113, jan-fev. 2015.

QUINTERO, K.; GIRALDO, G.A.; URIBE, M. L.; BAENA, A.; LOPEZ, C.; ALVAREZ, E.; SANCHEZ, G. I. Human papillomavirus types in cases of squamous cell carcinoma of head and neck in Colombia. *Braz J Otorhinolaryngol,* v. 79, n. 3, p. 375-81, Maio/Junho 2013.

RAGGHIANTI, M. S.; GREGHI, S. L. A.; CAPELOZZA, A. L. A.; RESENDE, D. R. B. Tratamento radioterápico: Parte I – Reações adversas na cavidade bucal. *Salusvita, Bauru,* v. 21, n. 1, p. 77-86, 2002.

ROCKENBACH, M. I. B.; VIER, F. V.; FIGUEIREDO, M. A. Z.; CHERUBINI, K. Conduta do cirurgião-dentista frente à necessidade de exodontia em pacientes irradiados na região da cabeça e pescoço. *Revista da Faculdade de Odontologia.* Passo Fundo, v. 10, n. 1, p. 34-38, jan./jun. 2005.

ROLIM, A. E. H.; COSTA, L. J.; RAMALHO, L. M. P. Repercussões da radioterapia na região orofacial e seu tratamento. *Radiol Bras,* v. 44, n. 6, p. 388–395. Nov/Dez 2011.

ROSALES, A. C. M. N. Análises das condições dentárias dos pacientes irradiados em cabeça e pescoço. *Dissertação (Mestrado em Estomatopatologia) Universidade Estadual de Campinas* - Piracicaba, 2006.

SARI, J.; NASILOSKI, K. S.; GOMES, A. P. N. Oral complications in patients receiving head and neck radiation therapy: a literature review. *RGO, Rev Gauch Odontol* v. 62, n. 4, out./Dez. 2014.

SILVA, A. I. V.; GALANTE, C.; MAZI, F. R. Efeito da radiação ionizante sobre o paladar em pacientes submetidos a radioterapia para a região da cabeça e pescoço. *Radiol Bras,* v. 44, n. 5, p. 297–300, Set/Out 2011.

SILVEIRA *et al.* Oncologia de Cabeça e Pescoço: enquadramento epidemiológico e clínico na avaliação da Qualidade de Vida. *Rev Bras Epidemiol,* v. 15, n. 1, p. 38-48, 2012.

STUBBLEFIELD, M. D.; MANFIELD, L.; RIEDEL, E. R. A Preliminary Report on the Efficacy of a Dynamic Jaw Opening Device (Dynasplint Trismus System) as Part of the Multimodal Treatment of Trismus in Patients With Head and Neck Cancer. *Arch Phys Med Rehabil*, v. 91, n. 8, p. 1278-1282, August 2010.

TONON, A. P.; SILVA, P. S. T. Intervenções nutricionais na prevenção e tratamento de pacientes oncológicos em nível ambulatorial. *International Journal of Nutrology,* v. 13, N. 3, p. 81-88, 2020.

ULLOA, B. J. P.; FREDES, C. F. Current management of xerostomia. *Rev Otorrinolaringol Cir Cabeza Cuello*, Santiago , v. 76, n. 2, p. 243-248, August 2016.

VELO *et al.* Cárie de radiação: efeitos da radioterapia de cabeça-e-pescoço na dentina radicular: implicações clínicas e terapêuticas. *Comunicação Científica e Técnica em Odontologia.* p. 184-198, 2019. Disponível em: <http://dx.doi.org/10.22533/at.ed.29619010416>. Acesso em: 26. jul. 2021

VIEIRA, V. F.; KAREN, C.; FIGUEIREDO M. A. Z.; YURGEL, L. S. Manejo da osteorradionecrose em pacientes submetidos à radioterapia de cabeça e pescoço. *Rev Odonto Ciência – Fac. Odonto/PUCRS*, v. 20, n. 47, jan./mar. 2005.

12. AVALIAÇÃO DO DESEMPENHO DO ALUNO

A formanda Evilyn desenvolveu um excelente trabalho. Demonstrou dedicação, interesse, muita capacidade e responsabilidade durante todas as etapas do seu trabalho de conclusão de curso.

NOTA: 10,0

Profa Daniela Jorge Corralo

Efeitos colaterais da radioterapia de cabeça e pescoço sobre os tecidos duros e moles da cavidade oral e seus tratamentos - uma revisão de literatura.

Side effects of head and neck radiotherapy on hard and soft tissues of the oral cavity and their treatments - a literature review.

Évilyn Nathália da Silva Bueno, Acadêmica da Faculdade de Odontologia da Universidade de Passo Fundo, Passo Fundo, Rio Grande do Sul, Brasil.

Daniela Jorge Corralo, Doutora em Clínica Odontológica com ênfase em Cariologia/Dentística, Professora da Faculdade de Odontologia, Universidade de Passo Fundo; Passo Fundo, Rio Grande do Sul, Brasil.

Faculdade de Odontologia, Universidade de Passo Fundo.

Correspondente: Évilyn Nathália da Silva Bueno, Djanira Prompt Kochemborger 105, Bairro Oriental, Carazinho, Rio Grande do Sul, evilynbueno85@gmail.com.

RESUMO

O presente trabalho descreve os efeitos colaterais da radioterapia em adultos com câncer de cabeça e pescoço visando medidas paliativas ou de tratamento para a melhoria das condições de bem-estar dos pacientes. Os principais efeitos colaterais da radioterapia foram: mucosite, xerostomia, infecções secundárias, cárie por radiação, trismo, disgeusia e osteorradionecrose. Os tratamentos para os efeitos colaterais da radioterapia envolvem terapias medicamentosas e/ou paliativas e medidas preventivas como a higienização oral rigorosa, uso de fio dental e cremes dentais fluoretados, eliminação dos focos infecciosos, alimentação saudável juntamente com a suspensão do tabagismo e alcoolismo. Pode-se concluir que os tratamentos para os efeitos colaterais da radioterapia envolvem terapias medicamentosas e/ou paliativas. Este estudo reforça a necessidade e a relevância do conhecimento dos cirurgiões-dentistas

destas condições e alterações, os conduzindo para indicar o melhor tratamento e a melhor conduta para a prevenção dos efeitos colaterais da radioterapia aos pacientes.

Palavras-chave: câncer de cabeça e pescoço, efeitos colaterais, radioterapia, tratamento, prevenção.

Abstract

This paper describes the side effects of radiotherapy in adults with head and neck cancer aiming at palliative or treatment measures to improve the patients' welfare conditions. The main side effects of radiotherapy were mucositis, xerostomia, secondary infections, radiation caries, trismus, dysgeusia, and osteoradionecrosis. The treatments for the side effects of radiotherapy involve drug therapy and/or palliative therapy and preventive measures such as rigorous oral hygiene, use of dental floss and fluoridated toothpaste, elimination of infectious foci, healthy diet along with the cessation of smoking and alcoholism. It can be concluded that treatments for the side effects of radiotherapy involve drug and/or palliative therapies. This study reinforces the need and relevance of dental surgeons' knowledge of these conditions and changes, leading them to indicate the best treatment and conduct for the prevention of radiotherapy side effects to patients.

Keywords: head and neck cancer, side effects, radiotherapy, treatment, prevention.

INTRODUÇÃO

A prevalência e o prognóstico dos tumores de cabeça e pescoço são dependentes de múltiplas variáveis que estão envolvidos na gênese dos tumores, como predisposição genética, atividade profissional, características moleculares do tumor, estadiamento clínico,

comorbidades, tratamento realizado, entre outros. Os principais fatores de risco da doença são tabagismo, alcoolismo, infecção viral (vírus Epstein-Barr e Papilomavírus humano) e exposição ocupacional[1,2].

O tabagismo é o principal fator de risco para o câncer de cabeça e pescoço. Tal risco está relacionado com a intensidade e duração do hábito de fumar. Quando associado ao uso frequente de bebidas alcoólicas, o risco da neoplasia aumenta[3]. Porém, nem todo tabagista e etilista vão desenvolver a doença, pois há variações individuais da genética que podem influenciar no desenvolvimento e progressão da patologia[3,4]. A infeção pelo papilomavirus humano (HPV) é um fator de risco independente, casos de HPV-positivos estão mais relacionados a baixa idade, com predominância ao sexo masculino. Já em os casos de HPV-negativos apresentam uma maior relação com a combinação de má higiene oral, etilismo e tabagismo[3,5]. As exposições ocupacionais respondem a 4% dos cânceres e os principais agentes cancerígenos relacionados ao trabalho incluem os metais pesados, agrotóxicos, solventes orgânicos, formaldeído e poeiras (amianto e sílica)[6].

A radioterapia tem sido uma das opções entre as terapias disponíveis para o tratamento de câncer de cabeça e pescoço. Apesar de sua eficácia, essa prática terapêutica também promove alguns efeitos adversos que podem atingir a cavidade bucal, sendo assim, o cirurgião-dentista desempenha um papel importante na equipe multidisciplinar que atua no atendimento dos pacientes oncológicos, pois o mesmo deve participar do planejamento das diferentes fases de tratamento dessas lesões, além de acompanhar, preparar e orientar ao paciente no que diz respeito às sequelas provocadas pela radioterapia[7]. Desta forma, a presente revisão da literatura objetivou descrever os efeitos colaterais da radioterapia em adultos com câncer de cabeça e pescoço, com enfoque nas alterações que ocorrem nos tecidos bucais duros e moles e os possíveis tratamentos e medidas preventivas de cuidados para a melhor qualidade de vida destes pacientes.

REVISÃO DE LITERATURA

A radioterapia é indicada para tumores malignos, essa radiação irá agir sobre o DNA levando a morte ou perda de sua capacidade de reprodução. A maioria dos pacientes são submetidos a tratamentos com dose total de 50 a 70 *Gray (GY),* sendo fracionada em um período de 5 a 7 semanas, 5 dias por semana, uma vez ao dia, com dose diária de aproximadamente 2 *Gy*. Em doses baixas de 10 *Gy* já podemos observar o aparecimento dos efeitos colaterais[8,11]. Os efeitos colaterais mais comuns da radioterapia que atingem a cavidade oral são: mucosite, xerostomia, infecções secundárias, cáries por radiação, trismo, disgeusia e osteorradionecrose[8].

Mucosite

A mucosite é definida como uma irritação da mucosa, com seu efeito agudo ocorrendo lentamente em torno de 21 dias após o término do tratamento radioterápico. Ela ocorre em 4 fases: inflamatória, epitelial, ulcerativa e cicatrizadora. A escala mais utilizada para medir a mucosite oral é a da Organização Mundial de Saúde (OMS), que classifica a mucosite em quatro graus. No grau 0 não há sinais ou sintomas. No grau 1, a mucosa já apresenta-se eritematosa e dolorosa. O grau 2 é caracterizado por úlceras, e o paciente ainda consegue alimentar-se normalmente. No grau 3, apresenta-se úlceras e o paciente só consegue ingerir líquidos. Por último, no grau 4, o paciente não consegue mais se alimentar. Suas manifestações clínicas são: eritema, edema, ulcerações e presença de pseudomembranas, além da dor e dificuldade na deglutição[7,8,12,13].

Xerostomia

A xerostomia é a sensação da boca seca, consequentemente ou não da diminuição da função das glândulas salivares, sendo um sintoma frequente em doentes em cuidados paliativos[10]. Sendo suas manifestações clínicas a odinofagia, disfagia, halitose, disgeusia,

disartria, dificuldade na fala e sensação de queimação na boca, também presença de queilite angular, língua despapilada, candidíase oral[14].

Infecções Secundárias

Com a redução do fluxo salivar a mucosa será prejudicada com a entrada de patógenos e aumentando os riscos de infecções, tendo como fator de risco direto a higiene oral inadequada, a perda da integridade da mucosa com aquisição de patógenos, e indiretamente a imunossupressão e disfunção das glândulas salivares[15].

Sendo a candidíase bucal a infecção fúngica mais comum, tendo como manifestações clínicas a presença de placas brancas cremosas na língua e na mucosa bucal, sendo removidas por raspagem e levando a uma superfície desnuda, dolorida e ulcerada[8,15]. Já as infecções virais, como o Herpes Zoster e Simples tem sido observada com frequência em pacientes oncológicos, com manifestações intra e extrabucais, com presença de eritema, lesões agrupadas e ulceradas podendo aparecer no palato, comissuras labiais ou abaixo do nariz. A infecção bacteriana presente na cavidade oral tem como principais sintomas e sinais a dor, febre acima de 38°C, lesões na mucosa e gengiva[7,15].

Cárie por radiação

A cárie por radiação inicia-se com um acúmulo de biofilme na região cervical dos dentes, resultando em áreas de dentina expostas circundando o elemento dentário. Sua progressão pode levar à perda da coroa dentária em semanas ou meses havendo uma evolução agressiva e de curso rápido, com uma sintomatologia moderada pois muitas das vezes a polpa já foi comprometida pela radiação[15]. Clinicamente, as lesões de cárie de radiação desenvolvem-se rapidamente e principalmente na área cervical e incisal dos dentes, com um aspecto de “anel cervical”, levando à rápida destruição dos dentes se não for controlada. Esta condição inclui dentes anteriores inferiores, áreas que são comumente mais resistentes à cárie em populações não irradiadas[16]. Velo *et al.*[16] (2019) também explicam que o tratamento

restaurador é mais difícil pelo seu acesso à lesão na cervical e que é muito comum o paciente sentir dor e hipersensibilidade pós-tratamento, sendo assim deve-se tentar evitar ao máximo as lesões, prevenindo sua ocorrência.

Trismo

O trismo é uma sequela que geralmente aparece entre a terceira e a sexta semana após o término do tratamento radioterápico limitando a abertura bucal e dificultando a fonação, alimentação, a higienização oral, o exame da cavidade oral e também o tratamento dentário, causando um intenso desconforto[11]. Os principais músculos elevadores da mandíbula, o masseter e o pterigóideo medial, estão no caminho do feixe de radiação, recebendo doses maiores, o que pode levar à uma fibrose desses músculos e consequentemente gerar o trismo radioinduzido[2].

Disgeusia

A disgeusia é uma alteração do paladar que acontece de forma rápida e muitas vezes precedendo o aparecimento da mucosite, afetando de maneira direta os limiares do paladar a mastigação, a deglutição e a ingestão de alimento, o que pode resultar em perda de peso e desnutrição[17]. A percepção dos sabores ácidos e amargos são afetados frequentemente e posteriormente os sabores doces e salgados, sendo reversíveis e transitórias com seu retorno em torno de dois a quatros meses após o término do tratamento[18].

Osteorradionecrose

A Osteorradionecrose (ORN) é um processo patológico que ocorre após a radiação intensa do osso, caracterizada por infecção crônica dolorosa, além de necrose acompanhada por sequestração tardia e por vezes, deformidade permanente. Em geral, radiação, trauma e infecção são fatores envolvidos em sua patogênese[19]. Já no início da doença podemos observar alterações radiográficas com imagens radiodensas com halo radiotransparente. No exame clínico, observa-se presença de fístula de drenagem intra-oral ou extra-oral, ulcerações

na mucosa, exposição de osso desvitalizado, celulite, hemorragia e fratura patológica. Uma vez diagnosticada a ORN séptica, existem duas formas de tratamento[9]. Os principais fatores desencadeantes desta alteração são os traumas por próteses dentárias, exodontias pouco antes ou depois da radioterapia, patologias de origem dentária, biópsias que incluem tecido ósseo e a realização de cirurgias de resgate. Não há dúvida que o maior coadjuvante para o desenvolvimento da osteorradionecrose é o procedimento de extração dentária logo antes ou após o tratamento radioterápico de neoplasias pertencentes à região de cabeça e pescoço[20].

Tratamento para os efeitos colaterais da radioterapia de cabeça e pescoço

O tratamento das neoplasias malignas é variado, podendo ser quimioterápico, radioterápico ou cirúrgico. Sua escolha dependerá da localização e estado clínico da lesão, expectativas e condições físicas do paciente. A radioterapia pode ter finalidade curativa, quando o objetivo é exterminar células neoplásicas também podendo ter finalidade remissiva, quando o objetivo é reduzir parte do tumor ou completar o tratamento cirúrgico, ou finalidade sintomática, quando atua no tratamento da dor localizada[18]. A intervenção odontológica, antes do tratamento radioterápico, visa a possível prevenção dos efeitos indesejáveis, aliviando os sintomas e evitando maiores danos ao paciente que irá se submeter à radioterapia. Essa intervenção também é de grande importância durante e após o tratamento, por seu caráter curativo e também minimizando as sequelas da irradiação [21].

Mucosite

Rolim *et al.*[11] (2011) ressaltam que a laserterapia é uma das alternativas recomendadas para o tratamento da mucosite, pois a luz laser estimula a atividade celular, favorece a liberação de fatores de crescimento por macrófagos e a proliferação de queratinócitos, aumentando a população e a degranulação de mastócitos e promovendo a formação de novos vasos sanguíneos. Assim acelerando o processo de cicatrização e reduzindo a inflamação

aguda, a intensidade, a gravidade e a duração da mucosite e diminuindo a dor e a administração de morfina.

O guia do MASCC/ISOO (*Multinational association of supportive care in cancer/International society of oral oncology*) para cuidados em mucosite oral recomenda a educação do paciente, programas de higiene e cuidados orais como componentes-chave para prevenir e reduzir a severidade da mucosite oral[22]. Estudos realizados por Albuquerque e Camargo[22] (2007) mencionam alguns agentes que auxiliam no tratamento e na prevenção da mucosite oral, tais como a laserterapia; higiene oral (escova macia, creme dental fluoretado, fio dental); complexos vitamínicos; combinação de antifúngicos, antibióticos, analgésicos e antiinflamatórios e também bochechos (água bicarbonatada, nistatina, gluconato de clorexidina 0,12%).

Xerostomia

Seu tratamento é basicamente paliativo, podendo ser feito por meio de estimulantes mecânicos/gustativos, assim como substitutos de saliva ou agentes sistêmicos, apresentando também como um método alternativo a acupuntura. Estimulantes e substitutos da saliva geralmente aliviam somente os sintomas da xerostomia, sem alterar o fluxo salivar. Já os agentes sistêmicos além de aliviar a xerostomia, diminuem também os problemas bucais associados com a hipofunção das glândulas salivares, aumentando o fluxo salivar. Desta forma, o tratamento de escolha da xerostomia associada à radioterapia deve ser por meio do uso de agentes sistêmicos, sendo que a pilocarpina é o mais estudado[10] . Também é indicado gomas de mascar sem açúcar, hidratação frequente e sialogogos. Efeitos adversos graves são raros com o uso da pilocarpina, mas pode ocorrer comumente um aumento da frequência urinária, sudorese, e rubor, com intensidade tipicamente média a moderada por um período curto de duração[23]. Sua dieta deve ser líquida ou liquefeita com preferência com alimentos cremosos e frios[24].

Infecções Secundárias

Para as infecções fúngicas seu tratamento consiste em antifúngicos tópicos ou sistêmicos tais como a nistatina, anfotericina B e o fluconazol, além de bochechos com suspensão oral de nistatina, e para as infecções bacterianas recomenda-se antibióticos tópicos ou sistêmicos, podendo ser em forma de soluções diluídas (1:4) de peróxido de hidrogênio por períodos curtos de no máximo 2 dias, sendo recomendado para infecções periodontais[11]. Quanto às infecções virais é indicado o uso de antivirais, como o Aciclovir, especialmente para o herpes, também é indicado o uso do laser de baixa potência tendo sua eficácia quando o herpes está na fase de cicatrização[11,15,].

Cáries por radiação

O tratamento restaurador nos pacientes em tratamento radioterápico pode ser dificultado pelo acesso limitado causado pelo trismo, limitando a abertura bucal e a dificuldade do controle adequado da umidade e sangramento da margem gengival. As alterações do substrato também podem interferir na adesão ou ocorrer o desenvolvimento de cáries adjacentes às restaurações de resina composta, sendo assim o material de escolha para fazer a restauração é o Cimento de Ionômero de Vidro modificado por resina, o qual possui íons fluoreto auxiliando na prevenção do desenvolvimento de cáries secundárias[16].

Se uma lesão cariosa se instala, sua remoção e restauração devem ser realizadas imediatamente devido à sua rápida progressão. Se já destruiu toda a coroa e comprometeu a polpa, deve-se instituir tratamento endodôntico para obliterar o ducto, deixando a raiz "enterrada" na cavidade. Assim, o tratamento endodôntico é importante porque controla a dor e permite a recuperação estética e funcional dos dentes posteriormente e previne a osteorradionecrose, o que é benéfico para evitar exodontias[25].

Trismo

Seu tratamento constitui-se em sessões de fisioterapia, variando de acordo com o nível de acometimento do paciente[18]. Podendo ser feito com a Cinesioterapia que são exercícios de abertura bucal não assistida, visando alongar excessivamente as fibras musculares, com o ultrassom terapêutico que promove a circulação sanguínea, hiperoxigenação, relaxamento muscular e efeito tonificante dos tecidos melhorando as fibras existentes, e também o laser de baixa potência que possuindo efeito terapêutico antiálgico, anti-inflamatório, antiedematoso e cicatrizante através da bioestimulação, proliferação, diferenciação e síntese de proteína[26]. Bragante *et al.*[2] (2012) relatam a utilização da goma de mascar sem açúcar para tratamento do trismo. Os autores sugerem que a mastigação exerce função preventiva sobre a restrição da abertura bucal nos pacientes.

Disgeusia

Sua prevenção e manejo envolve cuidados nutricionais, ingestão de líquidos e substitutos de saliva diariamente, também bochechos com água e bicarbonato, sendo seu restabelecimento variável entre os pacientes[15]. No entanto, em pacientes com sintomas continuados, deve ser feita a administração de suplementos de sulfato de zinco diariamente[18].

Osteorradionecrose

Caccelli e Rapoport[9] (2008) mencionam que existem duas formas de tratamento para a Osteorradionecrose (ORN), sendo ele o conservador, que inclui irrigação, antibióticos, pequenos procedimentos cirúrgicos, e, recentemente, a oxigenoterapia hiperbárica, considerando ainda o uso de soluções salinas, mas com baixa taxa de cura. Se o tratamento conservador não resolver a condição patológica, a ressecção do tecido ósseo deve ser realizada.

Outras medidas terapêuticas baseiam-se na higienização rigorosa da cavidade oral, uso de flúor diariamente, também sendo indicado previamente ao tratamento radioterápico tratamentos periodontais, endodônticos, restauradores e exodontias visando a eliminação de focos orais de infecções, e hábitos de excelente higiene oral devem ser instituídos e mantidos[27]. Quando a exodontia for indicada, deverá ser realizada antes do início da radioterapia, devendo ser aguardadas, no mínimo, três semanas entre sua realização e o início do tratamento. Mesmo assim, essa manobra poderá levar ao estabelecimento da ORN, no entanto em uma percentagem menor de casos, quando comparada à exodontia pós-radiação. Dessa forma, o tratamento endodôntico sempre é preferível em detrimento da exodontia[19].

Cuidados paliativos e preventivos para minimizar os efeitos colaterais da radioterapia de cabeça e pescoço

Fazer triagem para o HPV, manter uma boa saúde bucal, bons hábitos alimentares, suspender o tabagismo, mascar fumo, limitar as bebidas alcoólicas, evitar exposição ao fumo passivo e agentes carcinogênicos ambientais e evitar o estresse, são boas medidas primárias para prevenir ou retardar o desenvolvimento de câncer de cabeça e pescoço[3]. Os cuidados paliativos visam melhorar a qualidade de vida dos pacientes, que enfrentam doenças que ameaçam suas vidas, com intervenções que visem o alívio da dor e de outros sintomas físicos, psicológicos, sociais e espirituais[28].

DISCUSSÃO

O câncer de cabeça e pescoço é um dos problemas de grande importância na odontologia, tendo como terapêutica a radioterapia, quimioterapia e a cirurgia. Estudos demonstram que a radioterapia é um dos tratamentos de escolha para o câncer de cabeça e pescoço, podendo ser isolada ou combinada com os demais tratamentos, dependendo do local do tumor, seu estadiamento clínico, estado e idade do paciente. Inúmeros pacientes com diagnóstico de câncer são tratados com radiações e tem se tornado cada vez maior o número

de pessoas que obtêm bons resultados com este tipo de tratamento[2,6,13,22.] Apesar da radioterapia ser a terapêutica de escolha mais utilizada, ela provoca diversos efeitos colaterais aos tecidos duros e moles da cavidade oral dos pacientes. Esta revisão se propos a apresentar os efeitos da radioterapia em pacientes com câncer de cabeça e pescoço, seus tratamentos e métodos de prevenção para aliviar e/ou reduzir o mal estar destes indivíduos e contribuir para o manejo destas alterações pelos cirurgiões-dentistas.

Conforme Caccelli e Rapoport[9]; Lôbo e Martins[7] e Marta *et al.*[1] as sequelas mais comuns da radioterapia são a mucosite, xerostomia, infecções secundárias, cárie por radiação, trismo, disgeusia e osteorradionecrose. Além do paciente já estar debilitado por conta do câncer, as consequências da terapia antineoplásica comprometem seu bem estar físico, psíquico e social. Isso sugere a importância de tomar medidas preventivas e paliativas para melhorar a qualidade de vida destes pacientes.

A presente revisão demonstrou que tratamentos preventivos como visitas regulares ao dentista com o objetivo da eliminação de focos infecciosos orais, uma higienização oral adequada com técnica de escovação correta usando dentifrícios fluoretados, enxaguantes bucais, fio dental, a suspensão do tabagismo e alcoolismo assim como tratamentos paliativos que integram sessões de fisioterapia, acupuntura e laser de baixa potência são indicados para uma melhoria no dia a dia dos pacientes, evitando o agravamento das lesões e promovendo o alívio da dor.

Albuquerque e Camargo[22], mencionam para o tratamento da mucosite a utilização do peróxido de hidrogênio, porém este pode causar irritação e dano aos tecidos de granulação, causando náuseas devido ao seu paladar. Suspensões com magnésio e hidróxido de alumínio podem ser indicados, pois protegem a mucosa formando uma camada analgésica e minimizando a acidez, mas seu uso causa ressecamento na mucosa oral. Também pode ser feito o uso de sucralfato, pois o mesmo cria uma barreira protetora por meio de mecanismo de

ação, ligação iônica a proteínas no sítio de ulceração. Seu uso é recomendado na dose de 1g a 3g de três a seis vezes ao dia durante o tratamento, possuindo eficácia na redução da severidade e duração da mucosite.

Em relação a xerostomia, Feio e Sapeta[24] descrevem que as alterações iniciais caracterizam-se por infiltrados inflamatórios, degenerescência e necrose celular, especialmente das células serosas. Já as alterações tardias caracterizam-se por infiltração linfocitária, dilatação dos ductos, atrofia e fibrose. O uso da Amifostina pode prevenir a xerostomia, podendo ser considerado o seu uso. A Pilocarpina também é indicada, mas há contra-indicações ao seu uso, pois pode causar a obstrução intestinal, asma e glaucoma. Também pode-se utilizar um colírio a 4%, duas a três gotas 3x ao dia, por via oral, o que é mais acessível pelo seu baixo custo.

Dentre as infecções secundárias, a candidíase bucal é a mais mencionada nos artigos estudados, principalmente em pacientes que apresentam um comprometimento do sistema imunológico. Em relação aos pacientes que estão em tratamento radioterápico a candidíase bucal é associada a falta da higienização oral e diminuição do fluxo salivar, causada pelas alterações das glândulas salivares que estão no campo de irradiação. Assim como nas infecções secundárias, onde seu desenvolvimento é causado também pela diminuição do fluxo salivar, na cárie por radiação, essa hipossalivação irá implicar no seu agravo. Segundo Jbam e Freire[8] (2006) em pacientes que a algum tempo não apresentam atividade da doença cárie, podem desenvolver a cárie de radiação quando são submetidos ao tratamento radioterápico também tornando os dentes mais susceptíveis à descalcificação.

Neoplasias malignas situadas na região retromolar e palato mole, estão mais relacionadas ao trismo, pois a articulação temporomandibular (ATM) e os músculos mastigatórios estão na área de irradiação. Além dos tratamentos como a cinesioterapia, o ultrassom terapêutico e a laserterapia de baixa potência, já citadas por Melo *et al.*[26] (2015), os

tratamentos como a Neuroestimulação Elétrica Transcutânea (TENS), a Termoterapia/ Crioterapia e Massagem, também citadas pelo mesmo autor não são tratamentos relacionados a radioterapia de cabeça e pescoço, mas mostram bons resultados no aumento da abertura bucal e nas disfunções temporomandibulares (DTM).

Assim como quando a ATM está no campo de irradiação e sofre alterações, com a língua acontecerá a mesma coisa. Esta alteração que acontece na língua permanentemente se denomina disgeusia, onde ocorre a perda da sensação gustativa decorrendo antes dos sintomas da mucosite. Os autores Jbam e Freire[8] (2006); Caccelli e Rapoport[9] (2008) e Silva *et al.*[17] (2011) explicam que quando há uma redução do paladar, esta alteração é denominada hipogeusia, compreendendo a disgeusia como um dano permanente nas papilas gustativas com uma queixa de cerca de 70% dos pacientes em tratamento de cabeça e pescoço por radiação, com uma redução do apetite e peso, sendo a complicação mais incômoda para muitos dos pacientes.

Ainda, pode ocorrer a osteorradionecrose, sendo considerada a mais grave das alterações consequentes do tratamento radioterápico, com sua ocorrência transcendente em idosos causando a necrose dos maxilares e expondo os ossos desvitalizados podendo ser intra-oral e extra-oral também, entretanto a melhor conduta terapêutica se baseia na prevenção.

CONSIDERAÇÕES FINAIS

A presente revisão de literatura apresentou a mucosite, xerostomia, infecções secundárias, cárie por radiação, trismo, disgeusia e osteorradionecrose como os efeitos colaterais mais prevalentes do tratamento radioterápico para as neoplasias de cabeça e pescoço, e, somando-se a todas essas alterações, o comprometimento psicológico, influenciando no bem estar dos indivíduos.

Pode-se concluir que os tratamentos para os efeitos colaterais da radioterapia envolvem terapias medicamentosas e/ou paliativas. O profissional da odontologia deve promover ações preventivas aos pacientes nestas condições e, também, aqueles que iniciarão um tratamento radioterápico para contribuir ao máximo com a sua qualidade de vida e bem estar físico e social, incluindo a realização de medidas preventivas baseando-se na higienização oral rigorosa com uso de fio dental e cremes dentais fluoretados, na eliminação dos focos infecciosos e uma alimentação saudável juntamente com a suspensão do tabagismo e alcoolismo.

Dada a importância do assunto, torna-se necessário e relevante as informações deste trabalho aos cirurgiões-dentistas, os conduzindo para indicar o melhor tratamento e a melhor conduta para a prevenção dos efeitos colaterais da radioterapia aos pacientes.

REFERÊNCIAS

1. Marta GN, Hanna SA, Silva JLF, Carvalho HA. Câncer de cabeça e pescoço e radioterapia: breve contextualização. Diagn tratamento 2011; 16(3):134-6.
2. Bragante KC, Nascimento DM, Motta NW. Avaliação dos efeitos agudos da radioterapia sobre os movimentos mandibulares de pacientes com câncer de cabeça e pescoço. Rev Bras Fisioter 2012; 16(2).
3. Galbiatti ALS, Padovani JJA, Maníglia JV, Rodrigues CDS, Pavarino EC, Goloni BEM. Head and neck câncer: causes, prevention and treatment. Braz J Otorhinolaryngol, 2013; 79(2):239-247.
4. Paula JM, Sawada NO. Qualidade de vida relacionada à saúde de pacientes com câncer em tratamento radioterápico. Rev Rene 2015; 16(1):106-113.

5. Quintero K, Giraldo GA, Uribe ML, Baena A, Lopez C, Alvarez E, Sanchez GI. Human papillomavirus types in cases of squamous cell carcinoma of head and neck in Colombia. Braz J Otorhinolaryngol 2013; 79(3):375-81.
6. Karkow MC, Girardon-Perlini NMO, Mistura C, Rosa BVC, Rosa N, Martins MS, Debus PS, Dorneles VC. Perfil dos usuários do serviço de radioterapia de um hospital universitário. Rev Enferm UFSM 2013; 3(Esp.):636-646.
7. Lôbo ALG, Martins GB. Consequências da Radioterapia na Região de Cabeça e Pescoço: Uma Revisão da Literatura. Revista Portuguesa de Estomatologia, Medicina Dentária e Cirurgia Maxilofacial 2009; 50(4):251-255.
8. Jbam BC, FreireARS. Complicações bucais da radioterapia em cabeça e pescoço. Rev Bras Otorrinolaringol 2006; 72(5):704-8.
9. Caccelli EMN, Raport A. Para-efeitos das irradiações nas neoplasias de boca e orofaringe. Rev. Bras. Cir. de Cabeça Pescoço 2008; 37(4):198-201.
10. Freitas DA, Caballero AD, Pereira MM, Oliveira SKM, Silva GP, Hernandéz CV. Oral sequelae of head and neck radiotherapy. Rev. CEFAC 2011b; 13(6):1103-1108.
11. Rorlim AEH, Costa LJ, Ramalho LMP. Repercussões da radioterapia na região orofacial e seu tratamento. Radiol Bras 2011; 44(6):388–395.
12. Lopes CO, Mas JRI, Zângaro RA. Prevenção da xerostomia e da mucosite oral induzidas por radioterapia com uso do laser de baixa potência. Radiol Bras 2006; 39(2):131-136.
13. Almeida PNM, Albuquerque RA, Roesler E, Sobral APV. Radioinduced oral mucositis in patients with head and neck malignant neoplasms: epidemiological study. Rev Odontol UNESP 2009; 38(4):211-16.
14. Ulloa BJP, Fredes CF. Current management of xerostomia. Rev Otorrinolaringol Cir Cabeza Cuello, Santiago 2016; 76(2):243-248.

15. Paiva MDEB, Biase RCCG, Moraes JJC, Ângelo AB, Honorato MCTM. Complicações orais decorrentes da terapia antineoplásica. Arquivos em Odontologia 2010; 46(1):48-55.
16. Velo *et al.* Cárie de radiação: efeitos da radioterapia de cabeça-e-pescoço na dentina radicular: implicações clínicas e terapêuticas. Comunicação Científica e Técnica em Odontologia 2019; 184-198. Disponível em URL: http://dx.doi.org/10.22533/at.ed.29619010416.
17. Silva AIV, Galante C, Mazi FR. Efeito da radiação ionizante sobre o paladar em pacientes submetidos a radioterapia para a região da cabeça e pescoço. Radiol Bras 2011; 44(5) 297–300.
18. Emmi DT, Badaró MM, Valente VHG, Araújo MV. A head and neck radiotherapy: oral complications and the performance of the surgeon dentist. Rev. Para. Med 2009; 23(2).
19. Rockenbach MIB, Vier FV, Figueiredo MAZ, Cherubini K. Conduta do cirurgião-dentista frente à necessidade de exodontia em pacientes irradiados na região da cabeça e pescoço. Rev da Faculdade de Odontologia. Passo Fundo 2005; 10(1):34-38.
20. Freitas DA, Caballero AD, Herrera A, Mercad LF, Freitas FA, Antunes SLNO. A saúde oral e a radioterapia de cabeça e pescoço. Arquivos Catarinenses de Medicina 2011a; 40(3):12-16.
21. Ragghianti MS, Greghi SLA, Capelozza ALA, Resende DRB. Tratamento radioterápico: Parte I – Reações adversas na cavidade bucal. Salusvita, Bauru 2002; 21(1):77-86.
22. Albuquerque ILS, Camargo TC. Prevenção e tratamento da mucosite oral induzida por radioterapia: revisão de literatura. Rev Bras Cancerol 2007; 53(2):195-209.
23. Almeida JP, Kowalski LP. Pilocarpine used to treat xerostomia in patients submitted to radioactive iodine therapy: a pilot study. Braz J Otorhinolaryngol 2010; 76(5):659-662.
24. Feio M, Sapeta P. Xerostomia em cuidados paliativos. Acta Méd Port 2005; 18:459–466.

25. Sari J, Nasiloski KS, Gomes APN. Oral complications in patients receiving head and neck radiation therapy: a literature review. RGO, Rev Gauch Odontol 2014; 62(4).
26. Melo AUCM, Ribeiro CF, Sobrinho JRP, Calasans FJCP, Nascimento MJ, Carvalho FLO. Trismo decorrente da radioterapia em cabeça e pescoço - abordagem fisioterápica. ClipeOdonto-UNITAU 2015; 7(1):37-44.
27. Vieira VF, Karen C, Figueiredo MAZ, Yurgel LS. Manejo da osteorradionecrose em pacientes submetidos à radioterapia de cabeça e pescoço. Rev Odonto Ciência – Fac. Odonto/PUCRS 2005; 20(47).
28. Freire MEM, Costa SFG. Lima RAG, Sawada NO. Qualidade de vida relacionada à saúde de pacientes com câncer em cuidados paliativos. Texto Contexto Enferm 2018; 27(2).